

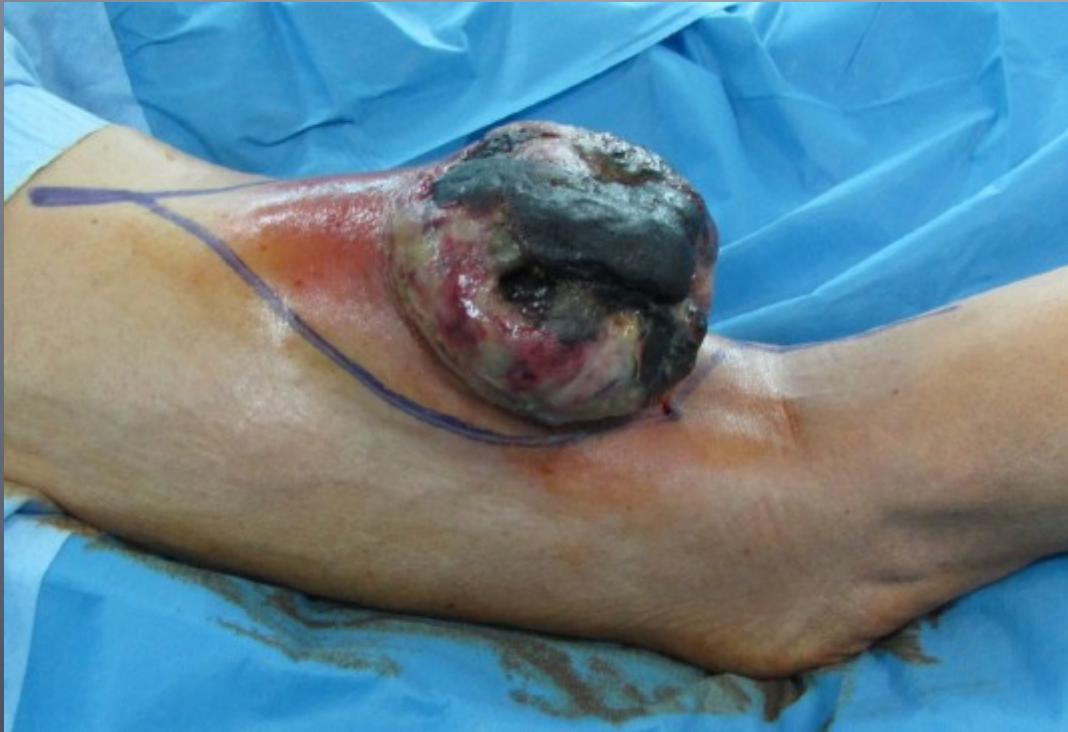Dr JB Pialat

Dr G Vaz

Hopital E Herriot, Lyon

Diagnostic différentiel des lésions traumatiques : les lésions trompeuses

On va jouer à se faire peur !



Le constat

- Un hématome sur une lésion sous-jacente est relativement rare !
- En général, c' est une erreur diagnostique :
 - Clinique, sans imagerie
 - Radiologique (échographie isolée, profonde)

La Clinique

- Pas toujours évocatrice (stt si PEC différée)
- Diagnostic différentiel de tuméfaction des parties molles
 - Lésion tumorale souvent indolore, croissance +/- rapide
 - Hématome douloureux à croissance rapide
- Un traumatisme mineur peut révéler une tumeur:
 - Très rarement par une hémorragie
 - Le plus souvent par la réalisation d' un examen (para)clinique
- Contexte de douleurs chroniques rapportées à tort à un épisode traumatique initial

L'imagerie

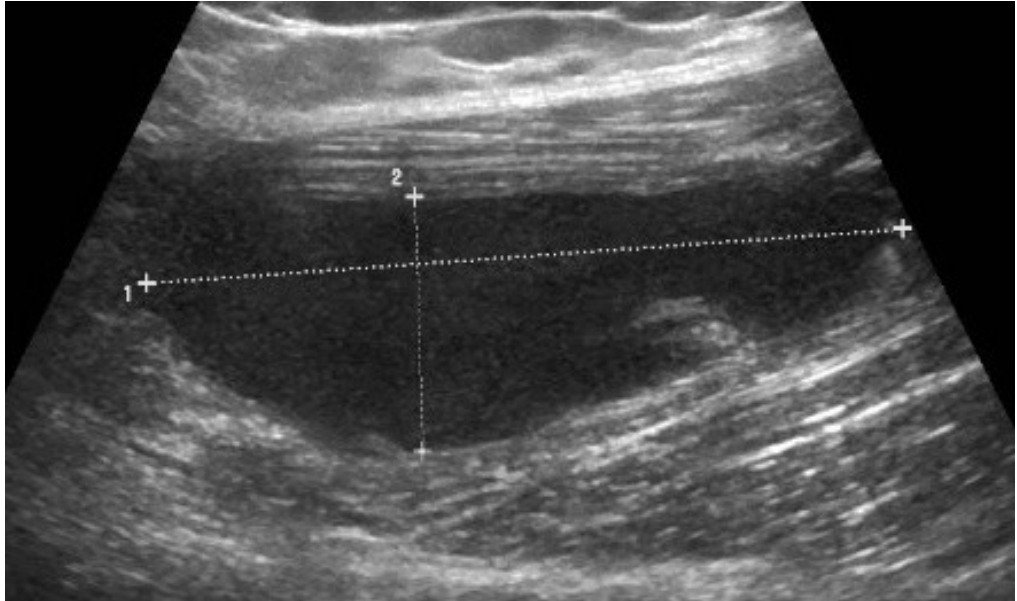
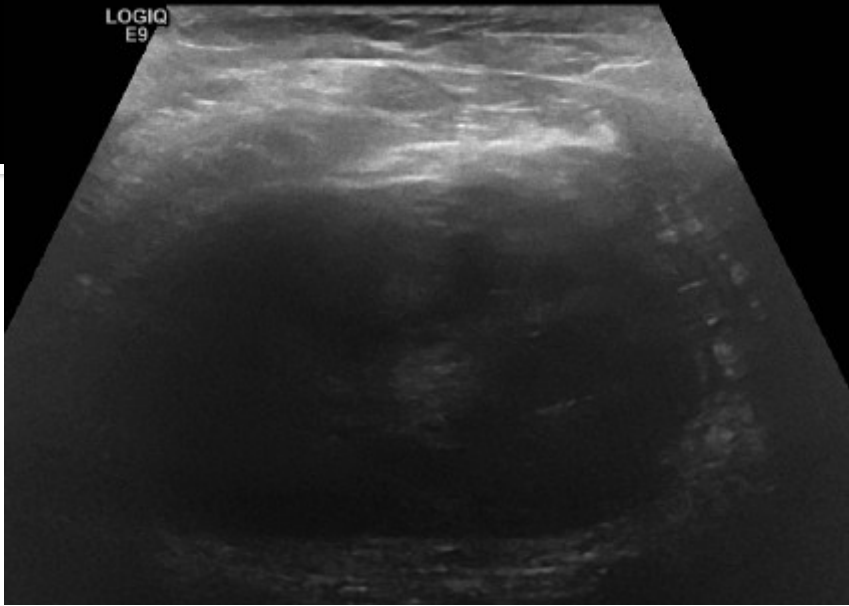
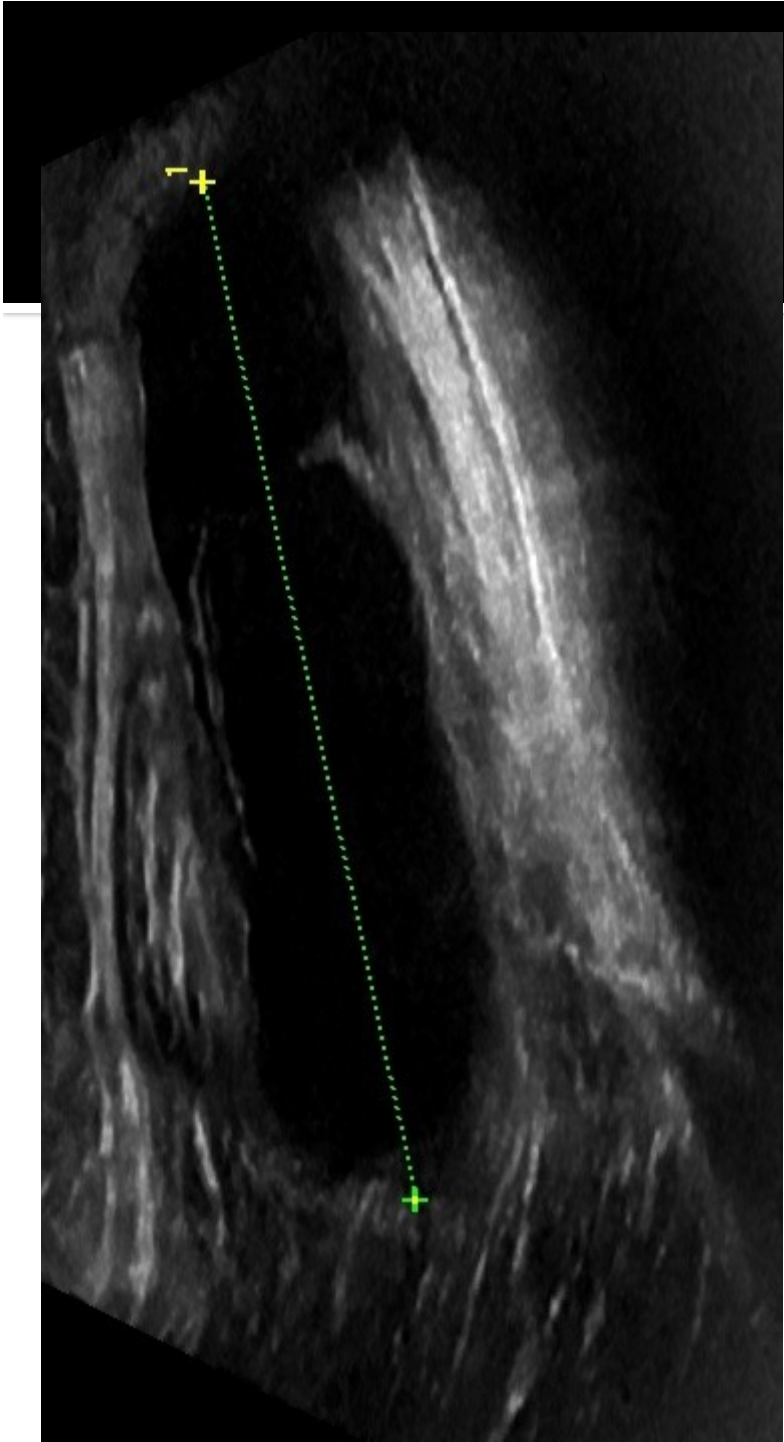
- Dans l'immense majorité des cas pour confirmer et grader la lésion traumatique
- Mais parfois pour redresser le diagnostic
- Aujourd'hui, recours très large à l'**échographie**
- La **radiographie** doit rester au menu
- **L'IRM** fait bien sûr référence au moindre doute
- Scanner : Si atteinte osseuse, calcifications ou bilan vasculaire pré-opératoire

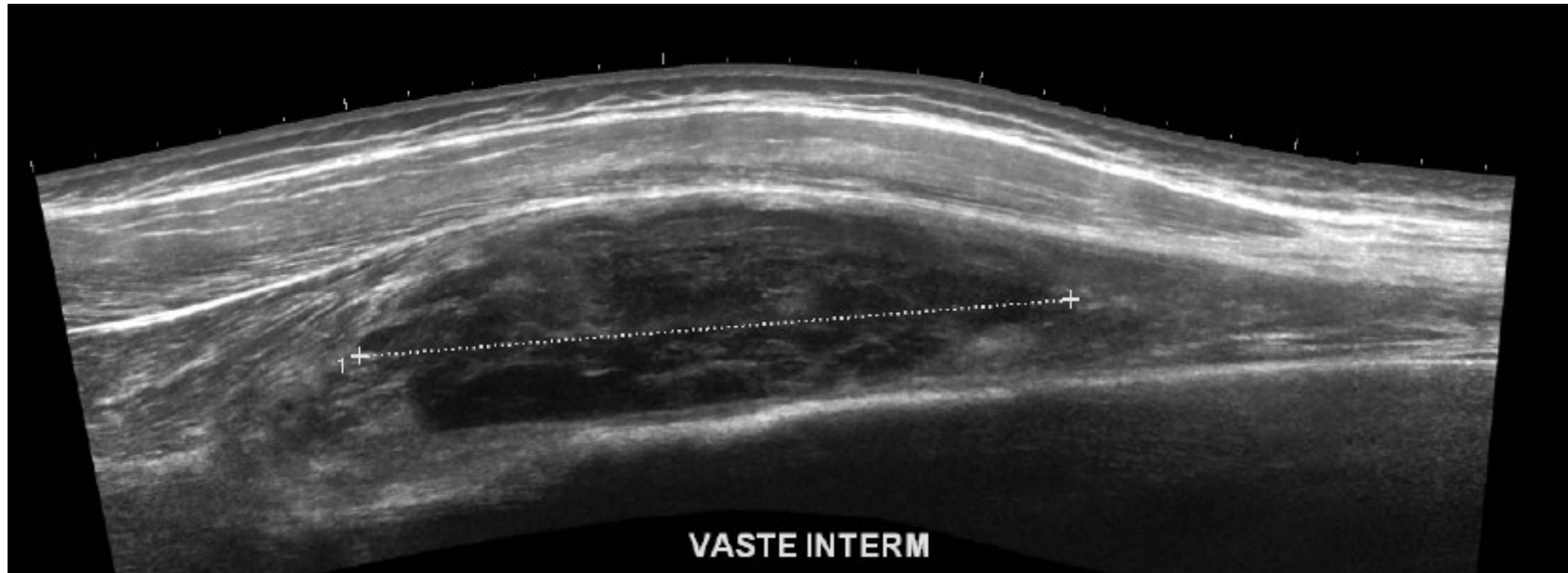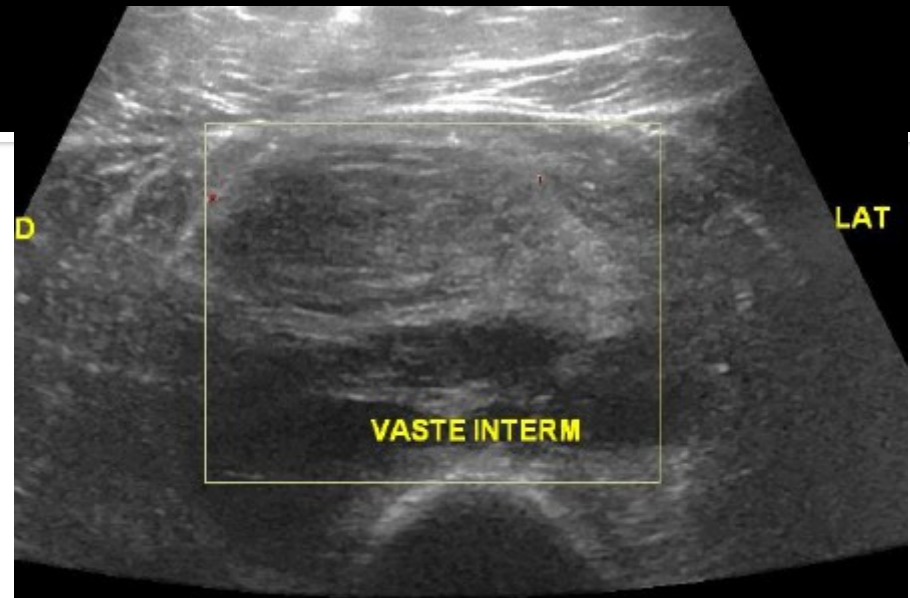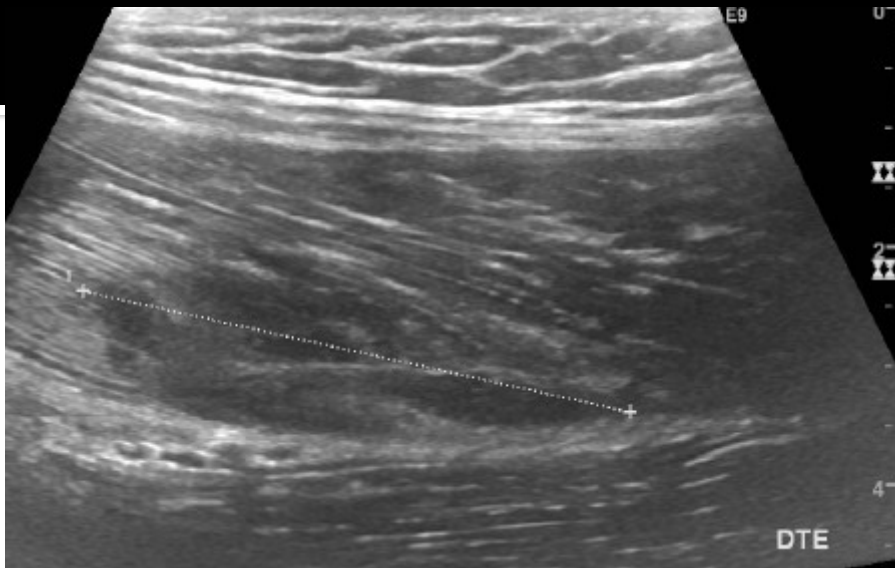
Echographie

Echographie

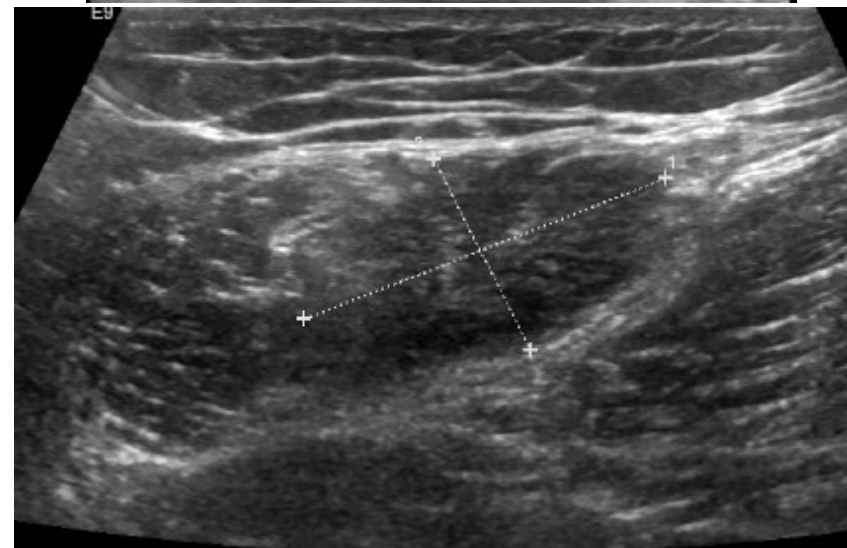
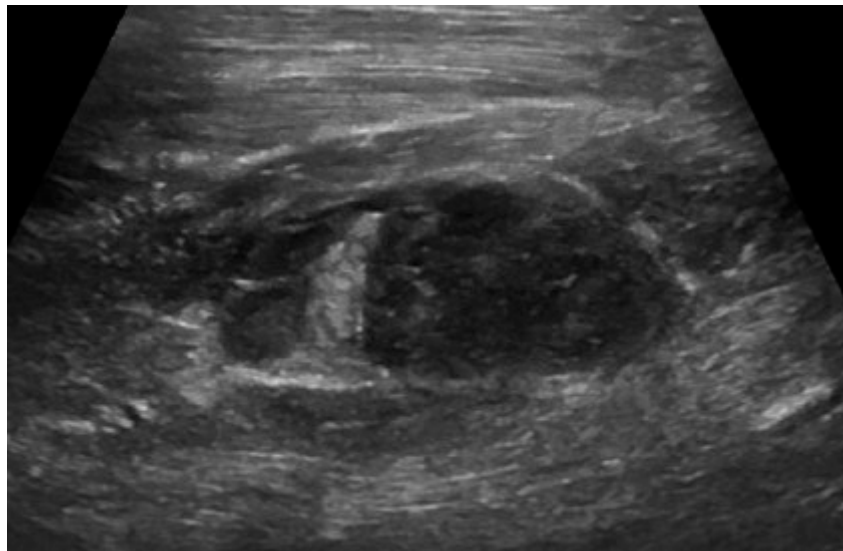
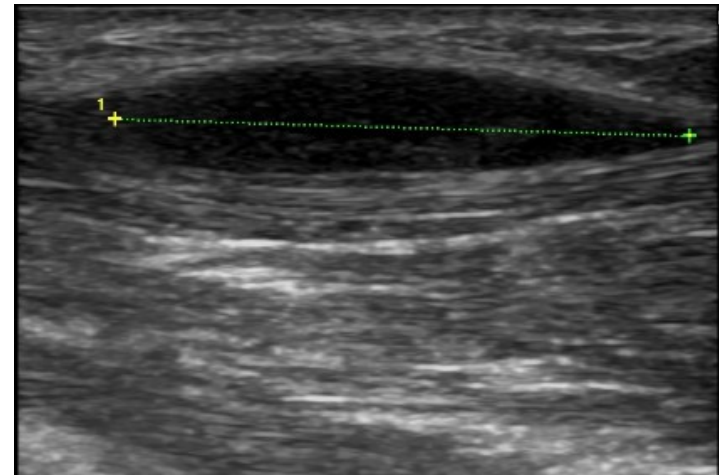
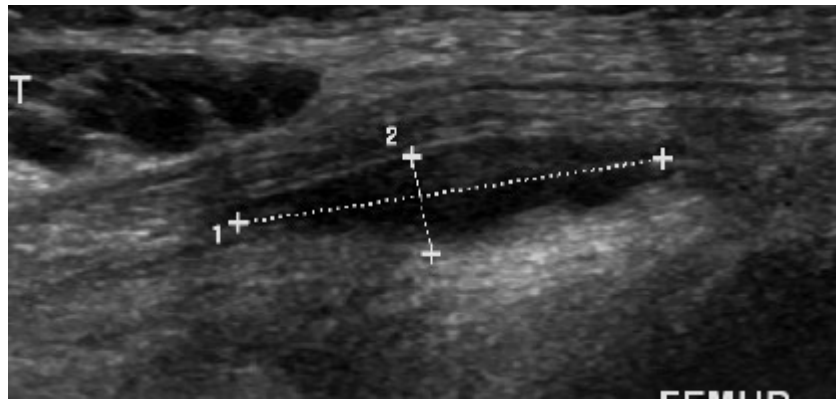- Caractérisation lésionnelle :
 - Nature solide ou liquidienne
 - Localisation
 - Rapport avec les fascia et le muscle (difficile)
 - Caractère fixé ou mobile : Palpation échographique
 - Doppler +++ : **Vascularisation interne**

/>\ Hématomes denses, lésions nécrotiques, kystiques
/>\ Lésions profondes mal visualisées

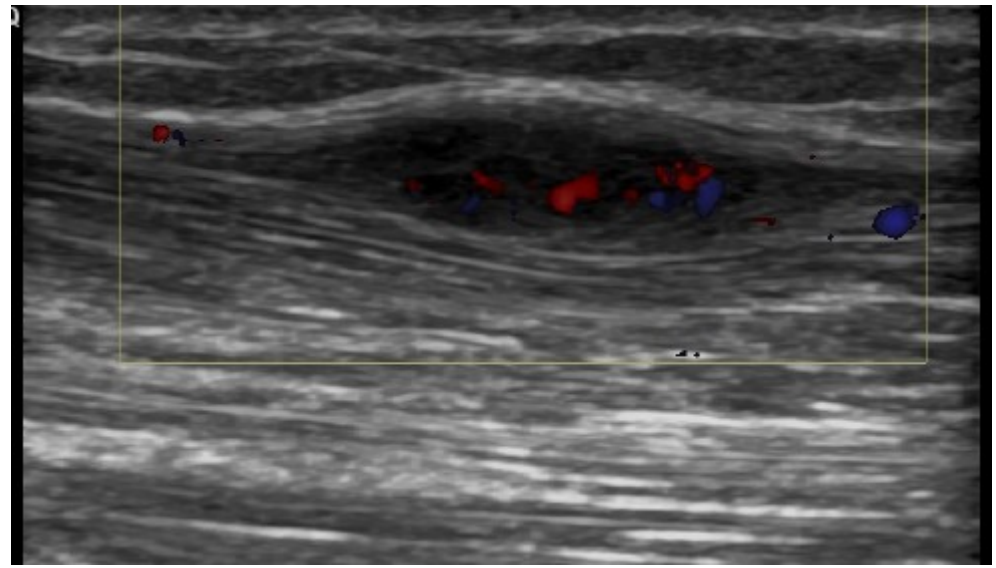
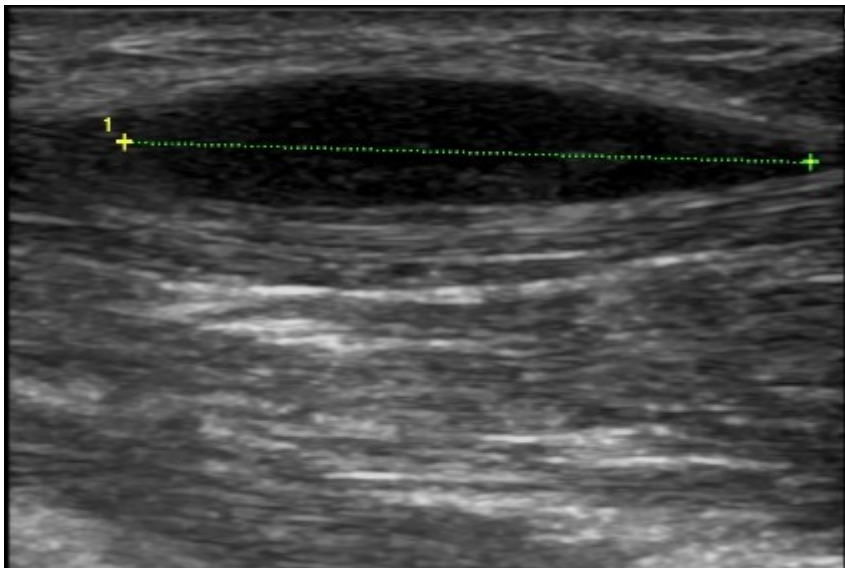




QUIZZ... Où est l'hématome ?

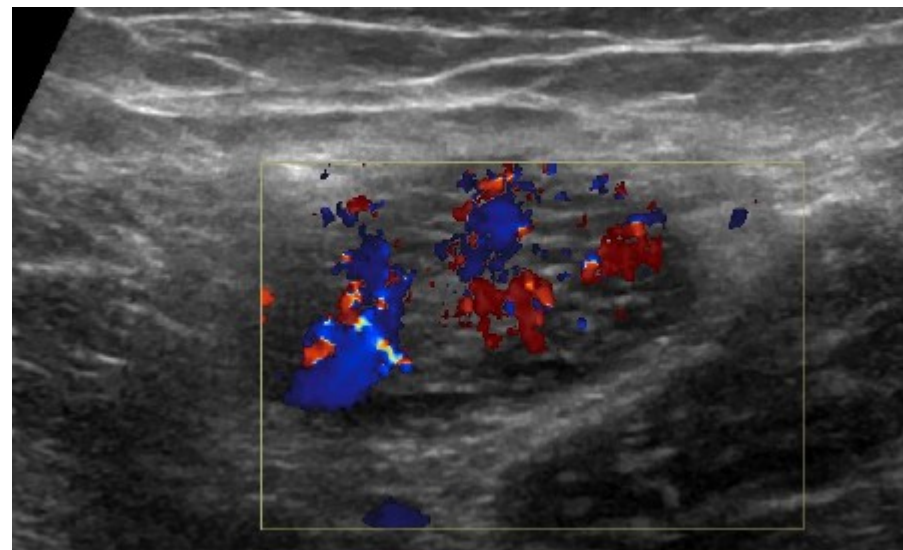
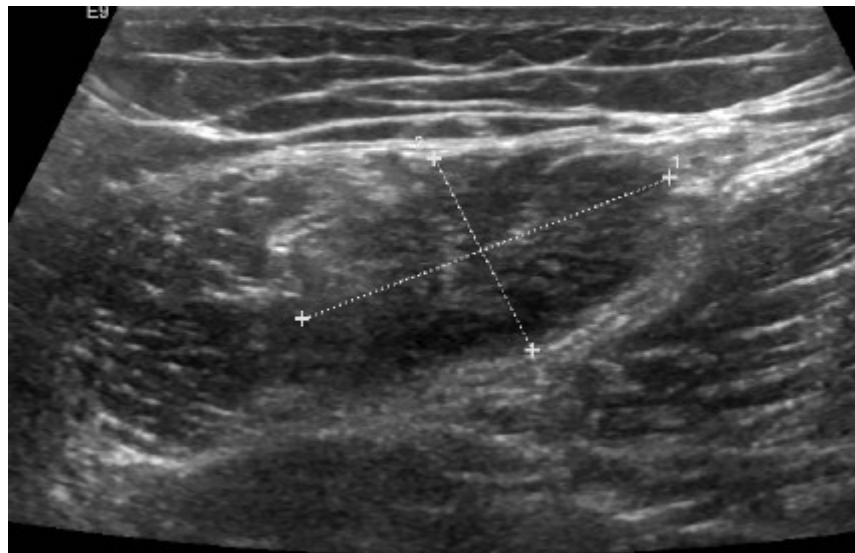


Merci le doppler !



Lymphome B

Merci le doppler !

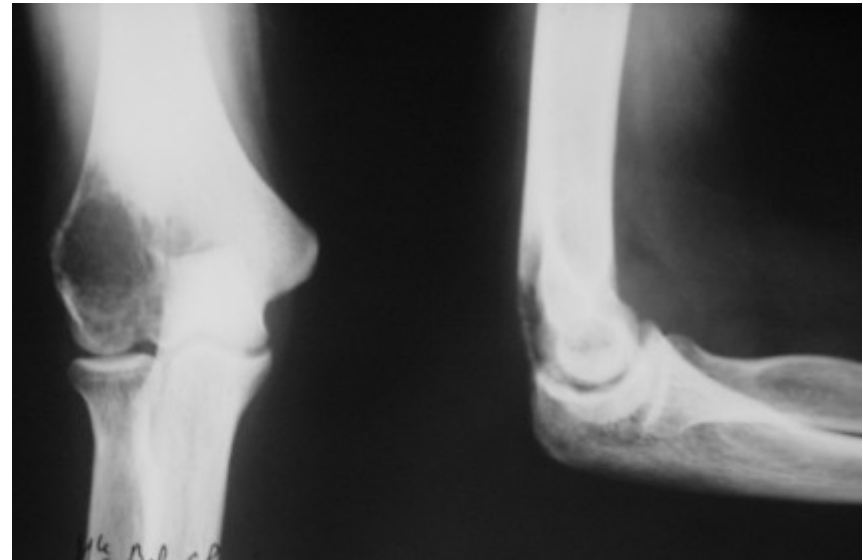
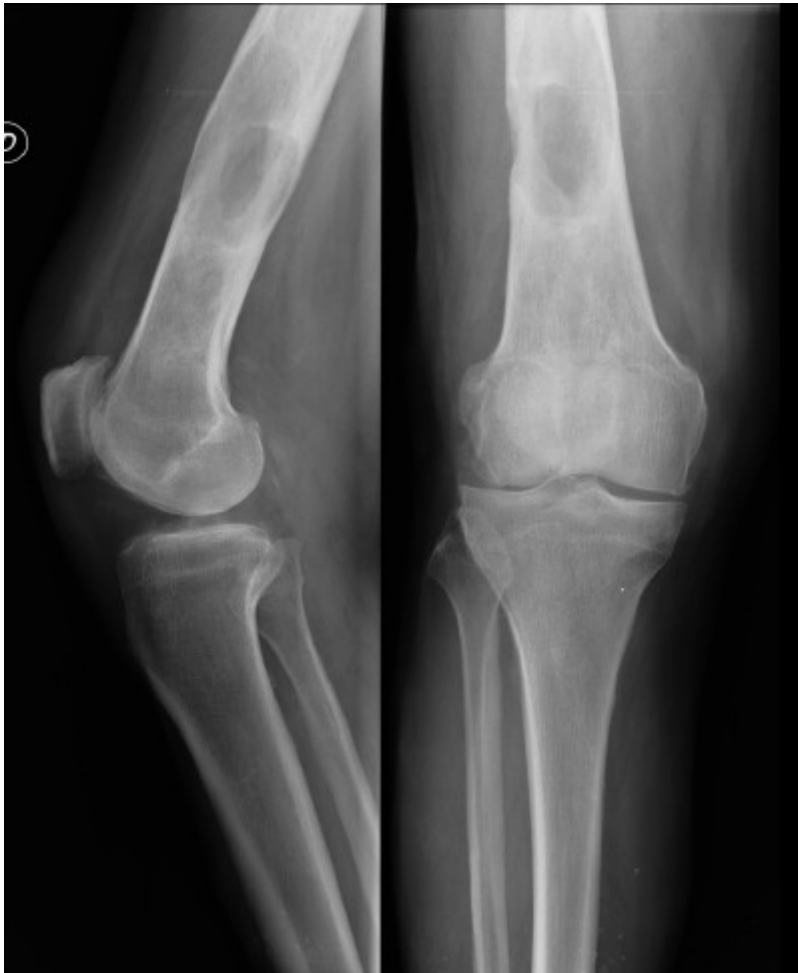

Métastase de thymome malin

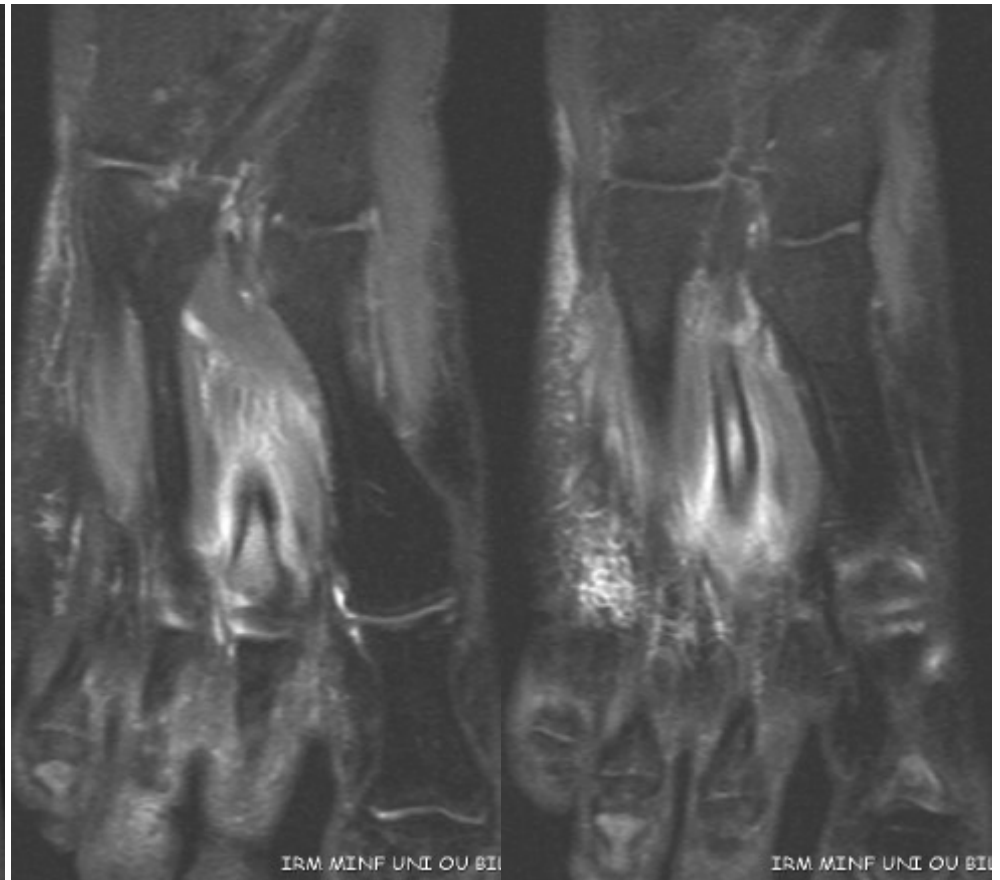
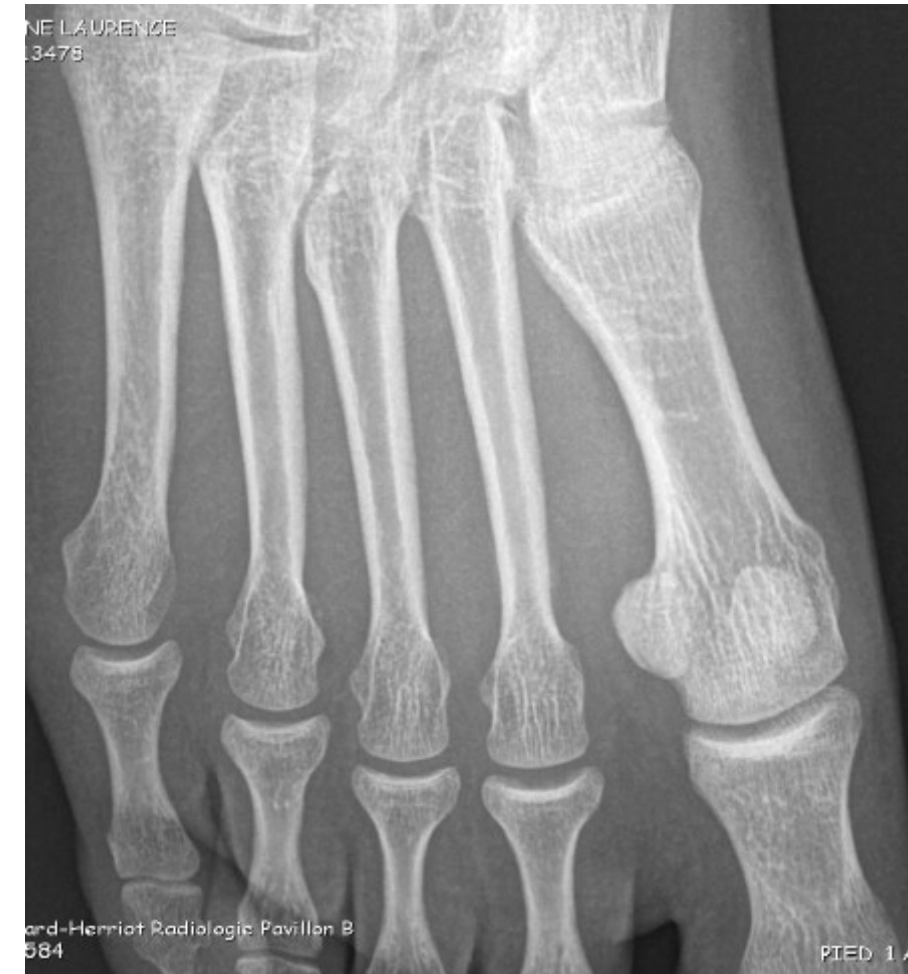Radiographie

Radiographie

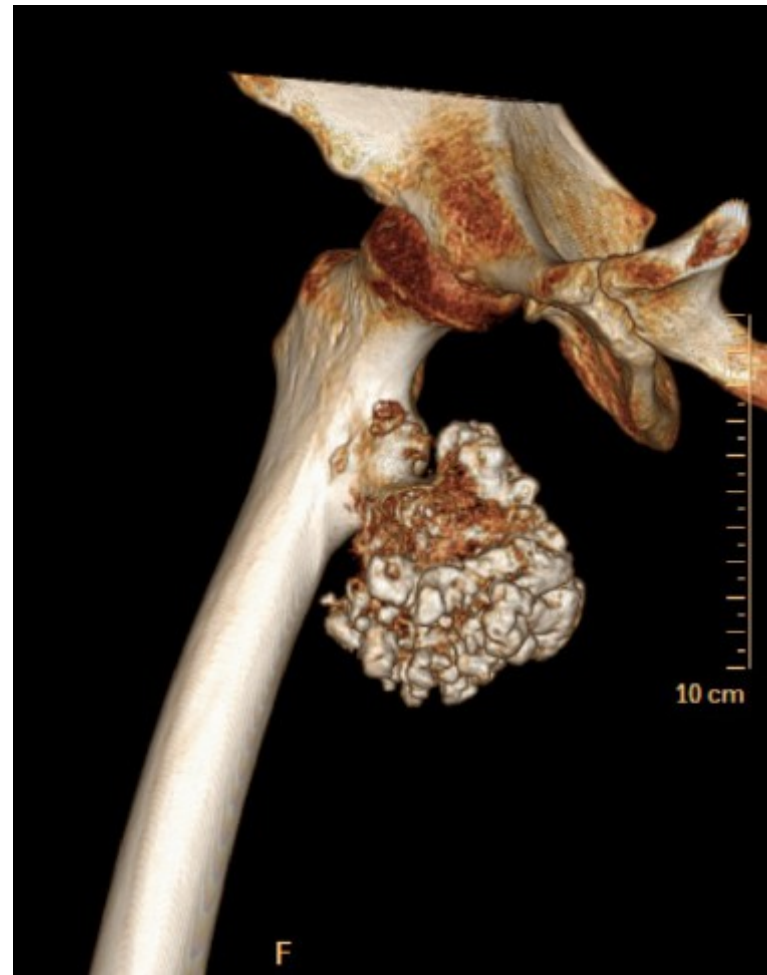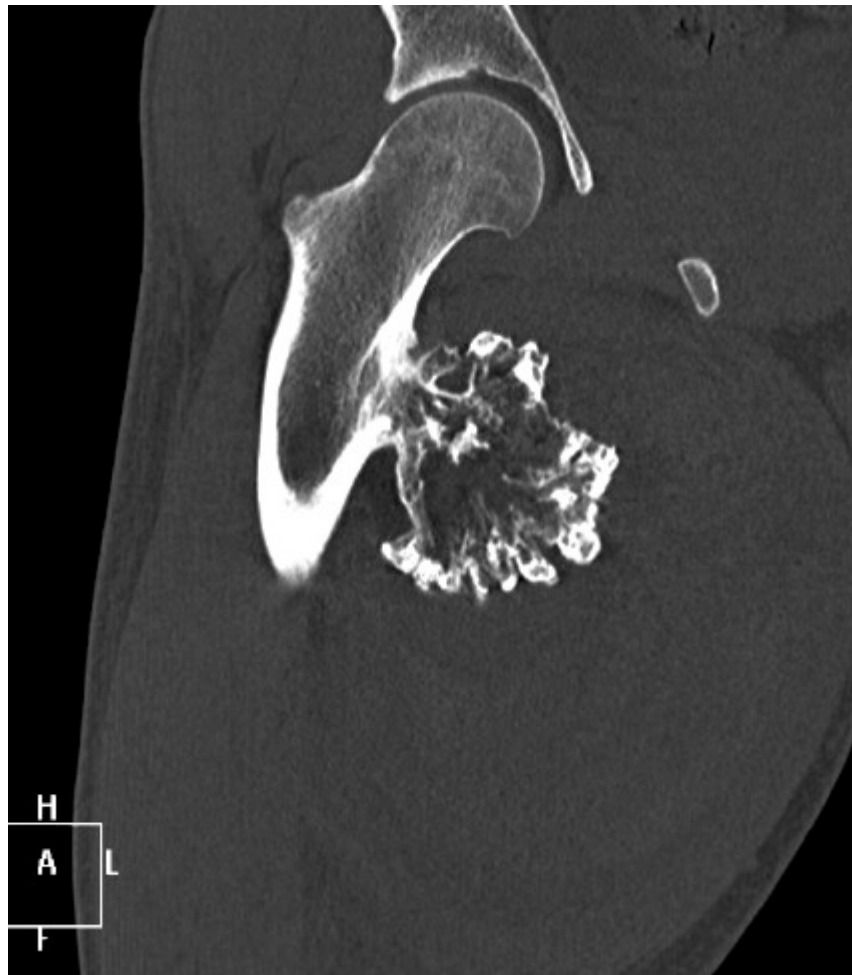- Intérêt dans le diagnostic différentiel de lésions osseuses avec envahissement des PM, fractures de fatigue
- Evaluation grossière des parties molles
- Recherche de calcifications
 - Séquelles d' hématomes calcifiés
 - Diagnostic différentiel :
 - Myosite ossifiante
 - Calcinose pseudo-tumorale
 - Phlébolithes
 - Ostéochondromes
 - Dépôts calciques d' apatite ou de pyrophosphate de Ca
 - T Malignes : OstéoS des PM, synocialoS, chondroS...



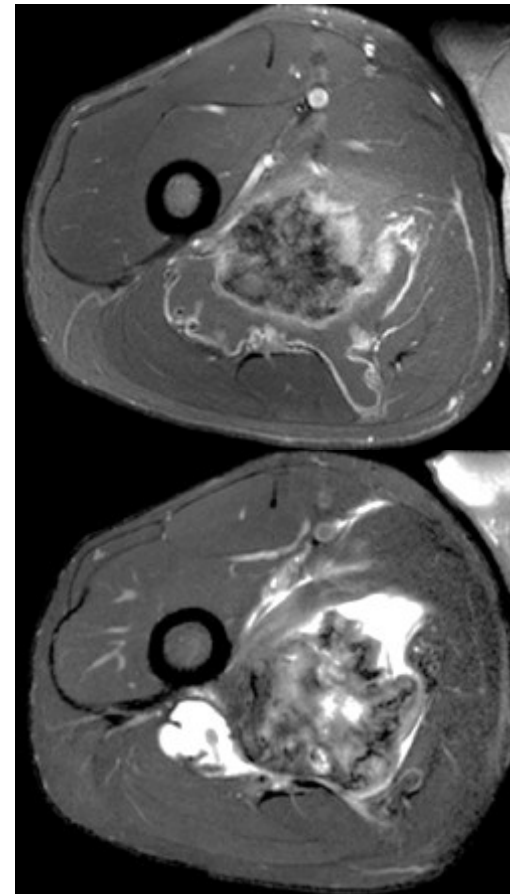
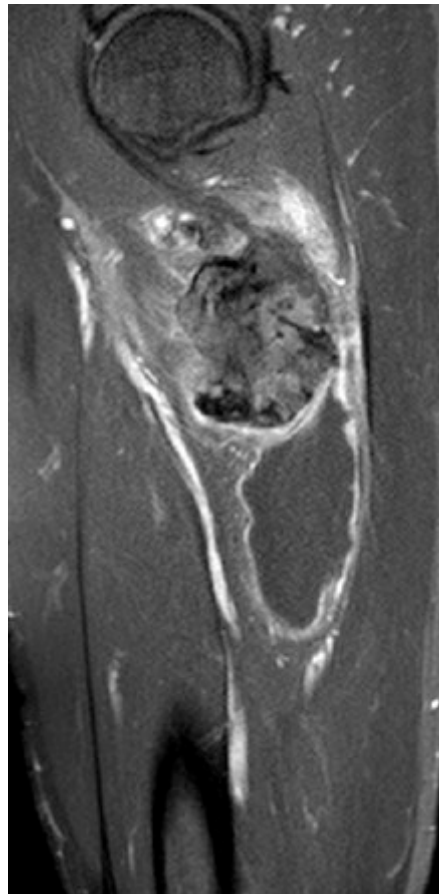
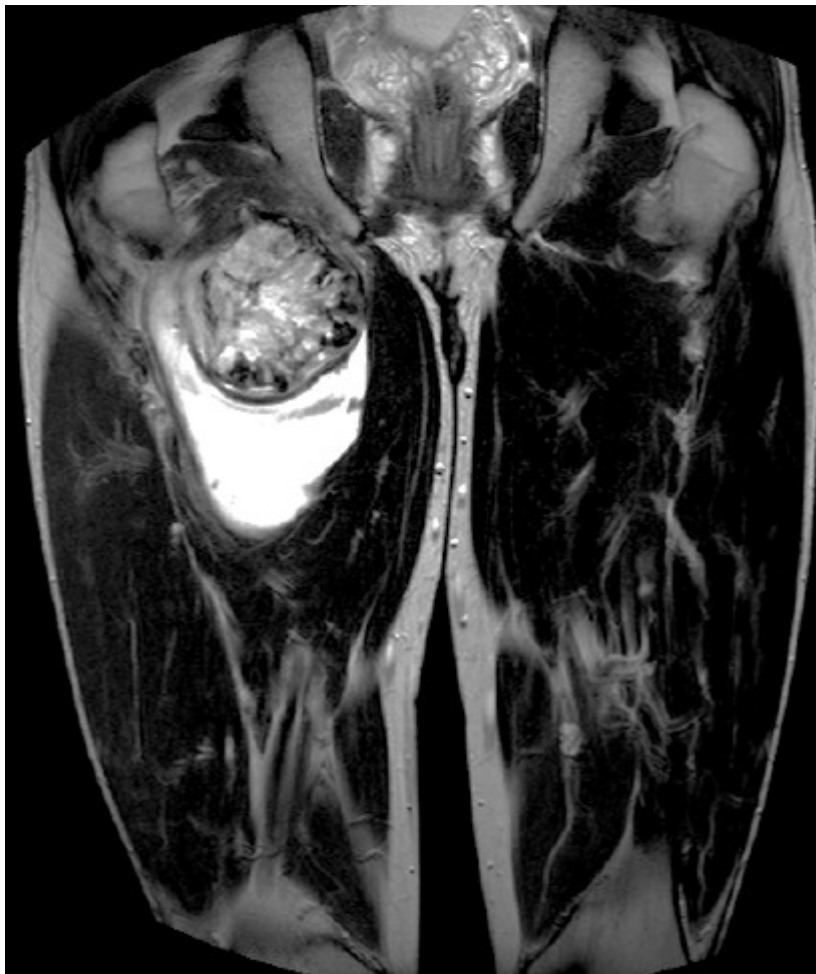Dg T : lésion osseuse



Fracture de fatigue



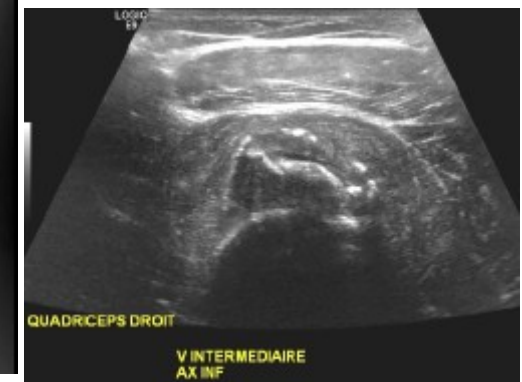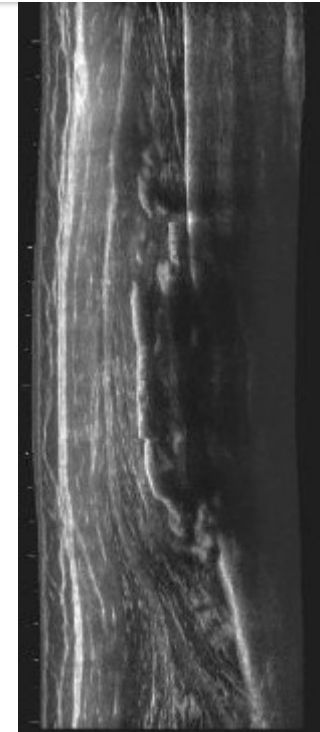
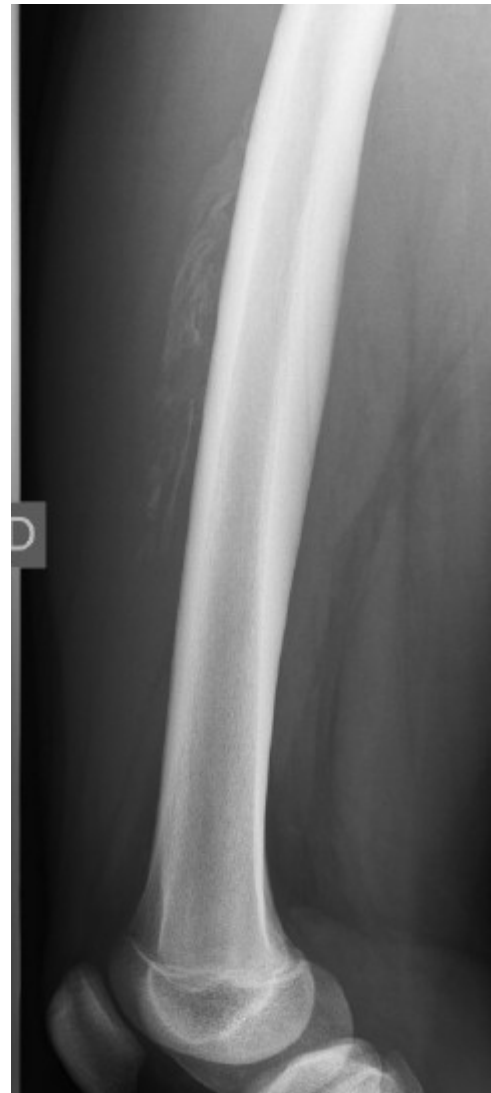Mr Bie..



Ostéochondrome et bursite mécanique

Hématome Calcifié

- Béquille au rugby il y a 15 jours
- Douleurs persistantes
- Echo : Hématome ponctionnable?
- Hématome calcifié du vaste intermédiaire



Myosite ossifiante

- Prolifération hétérotopique d' os et de cartilage
- Surtout hommes vers l' âge de 30 ans
- Surtout sur les membres
- Contexte traumatique (50%)
- Masse douloureuse inflammatoire
- +/- signes biologiques d' inflammation
- Disparition progressive des douleurs
- Lésion de volume stable ou régressif
- Pas de transformation maligne

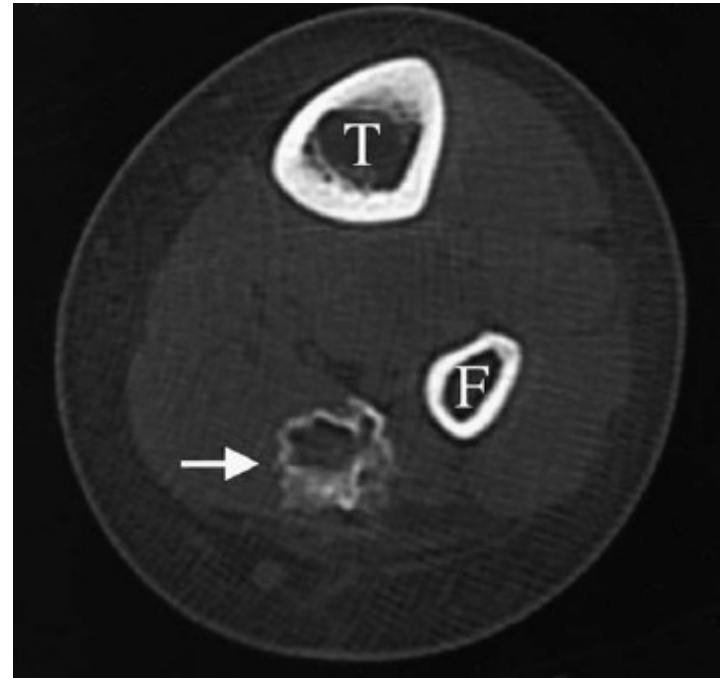
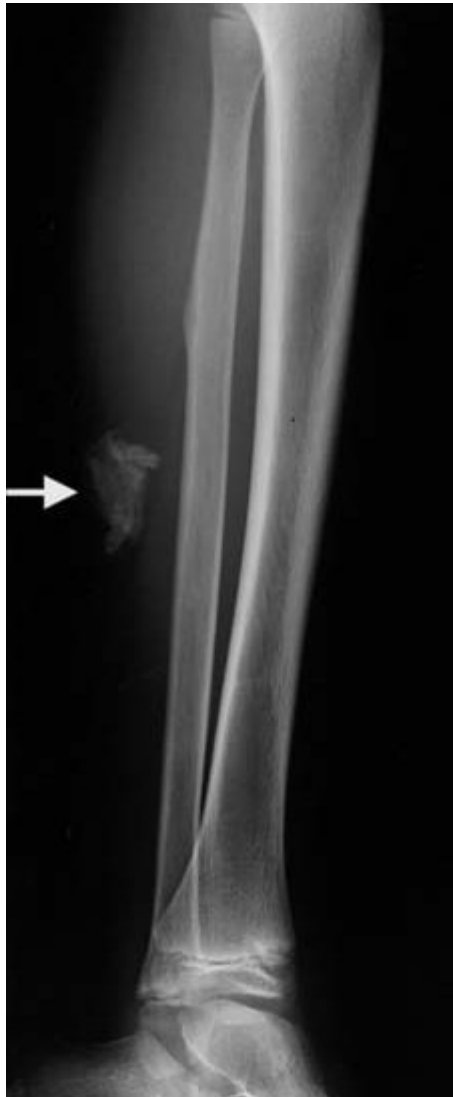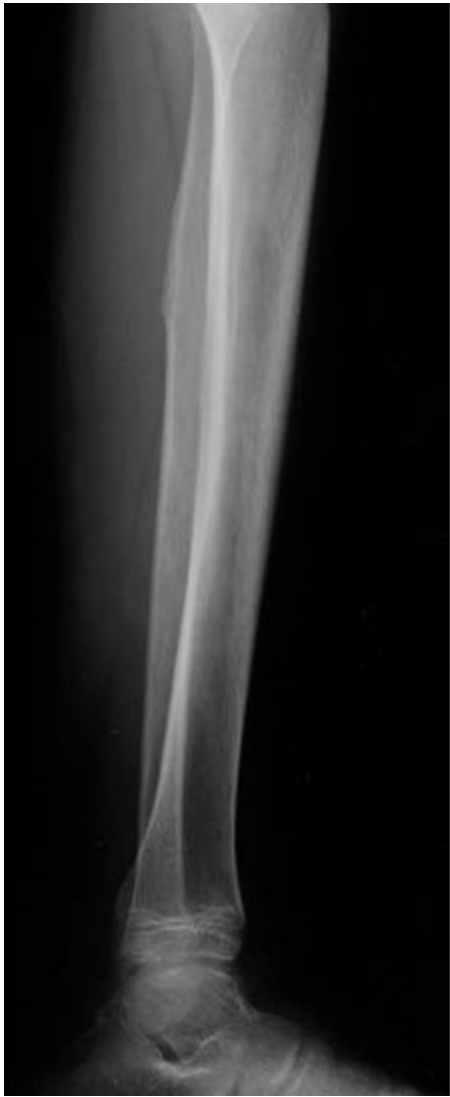Myosite ossifiante

- 3 Phases:

- 1-3 semaines: Tuméfaction douloureuse, inflammation localisée importante. +/- réaction périostée proche de l'os

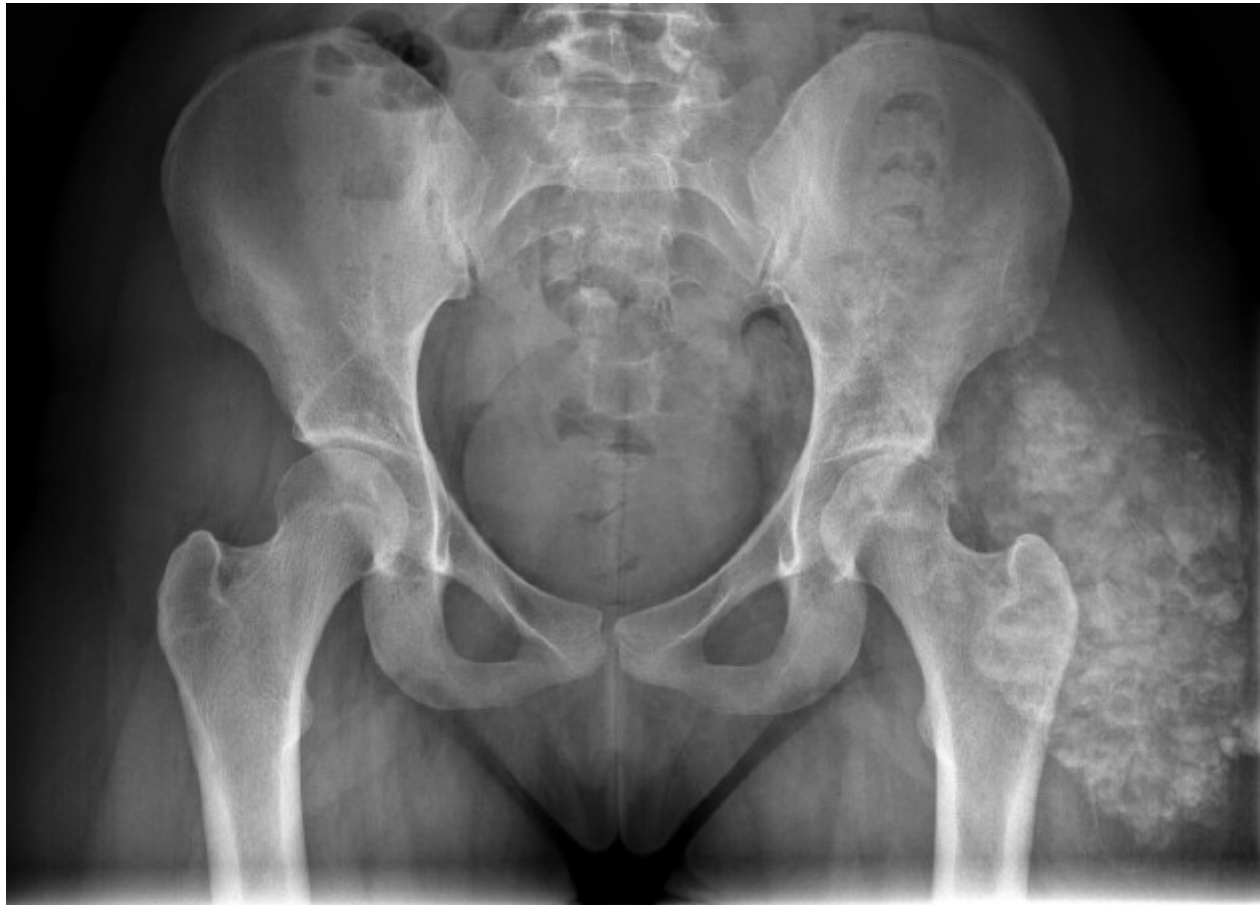(Attention à ce stade Dg ≠ infection, tumeur)

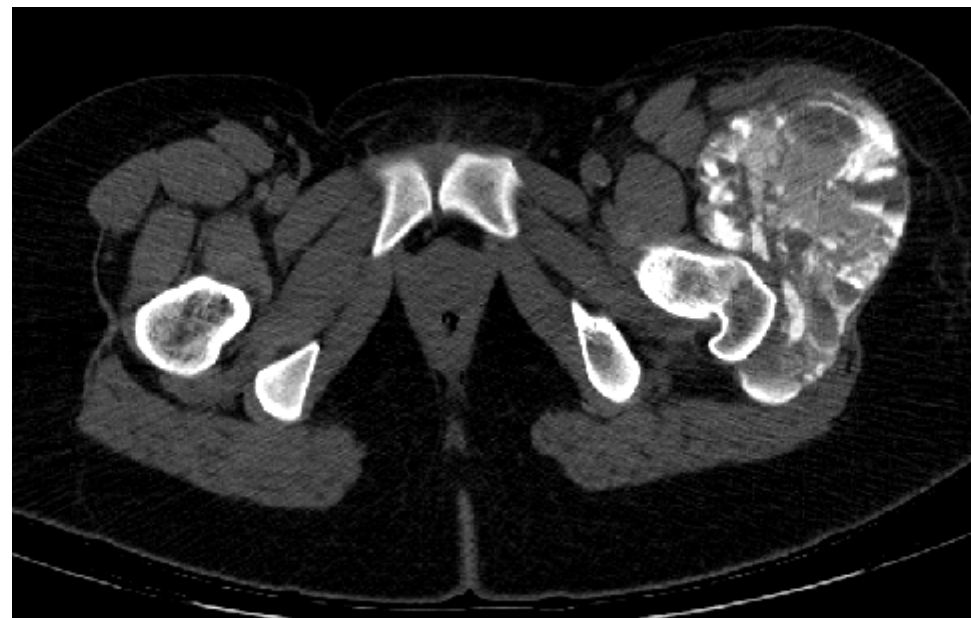
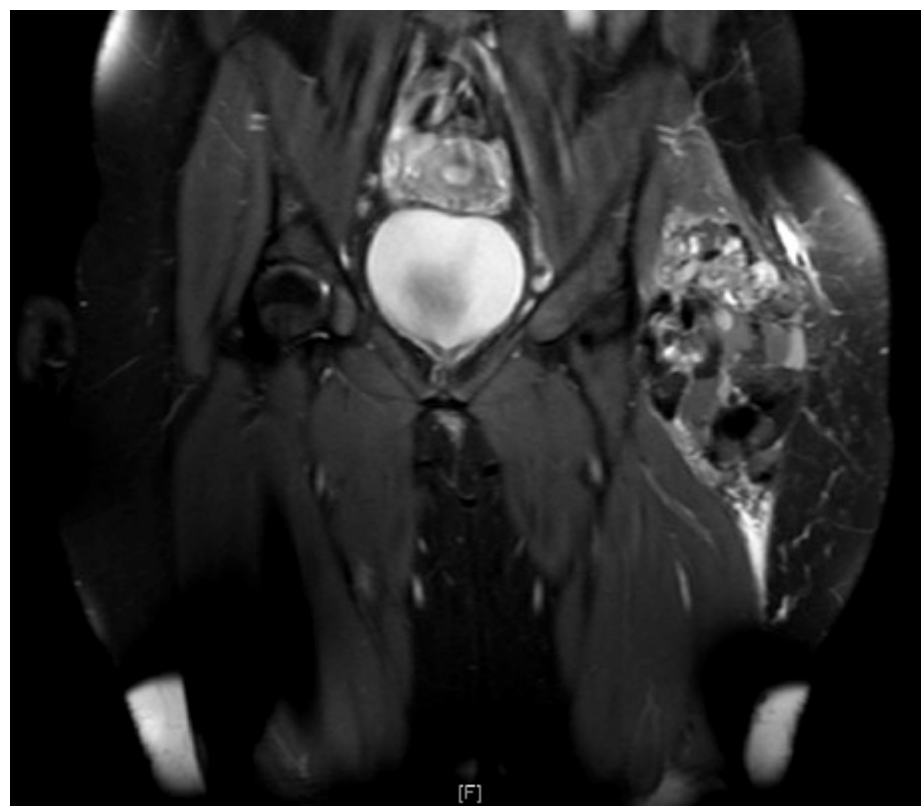

- 6-12 semaines: Calcifications d'abord floues, floconneuses pour donner progressivement une coque calcique
- >12 semaines: Différenciation centrale avec véritable « ostéome », mais avec liseré clair juxta-cortical



J Orthop Sci (2003) 8:239–242

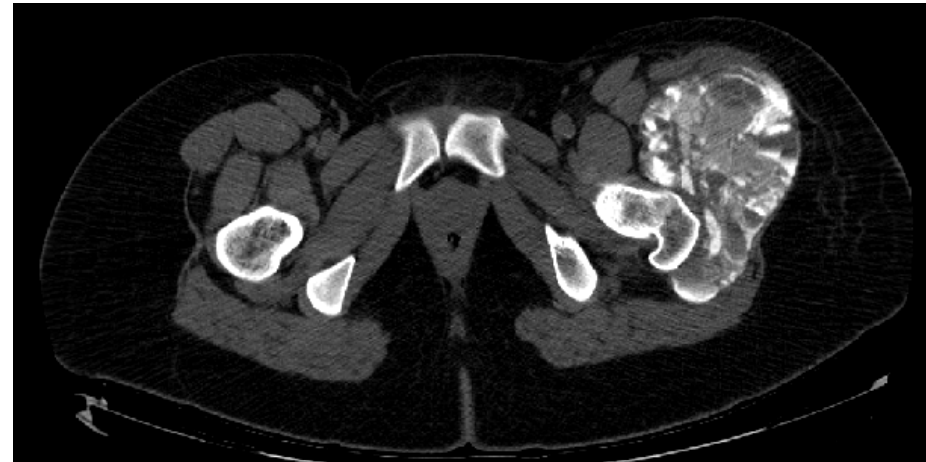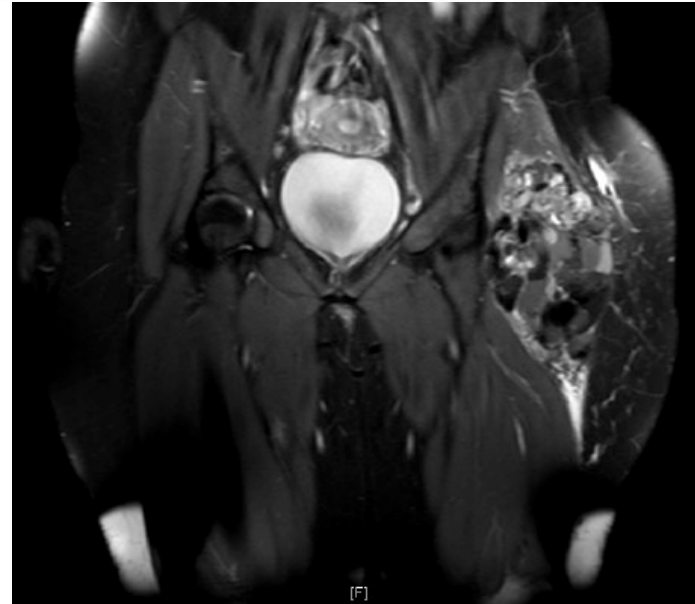
- Adolescent 15 ans, douleurs fessières et masse associée à une chute au foot





Calcinose Tumorale

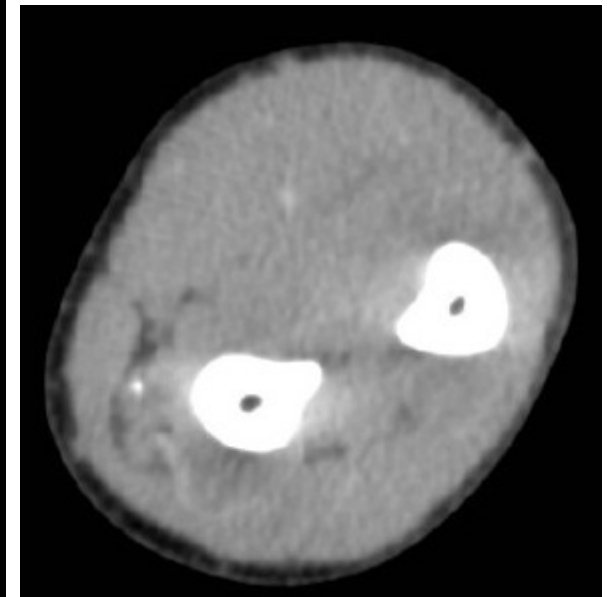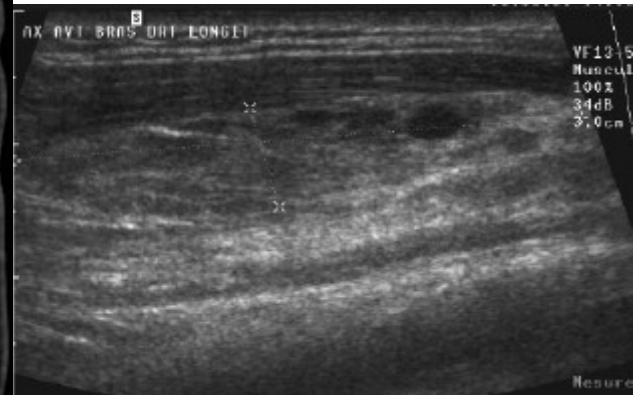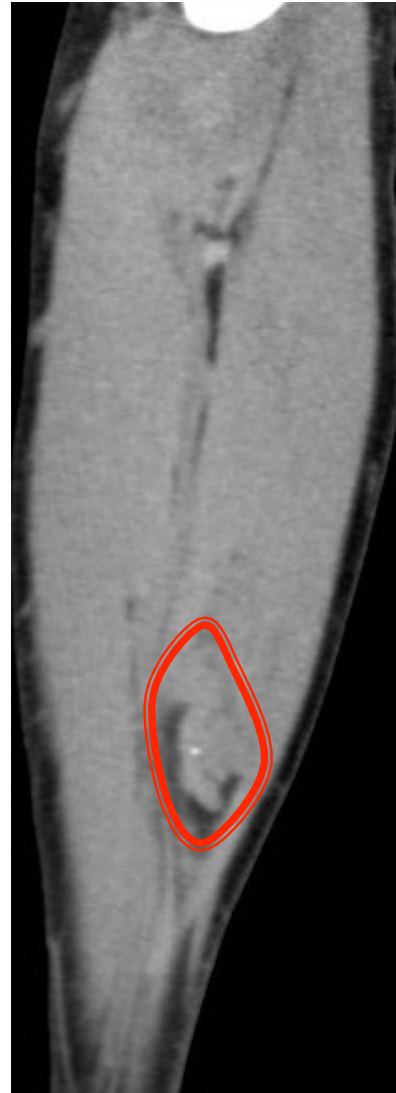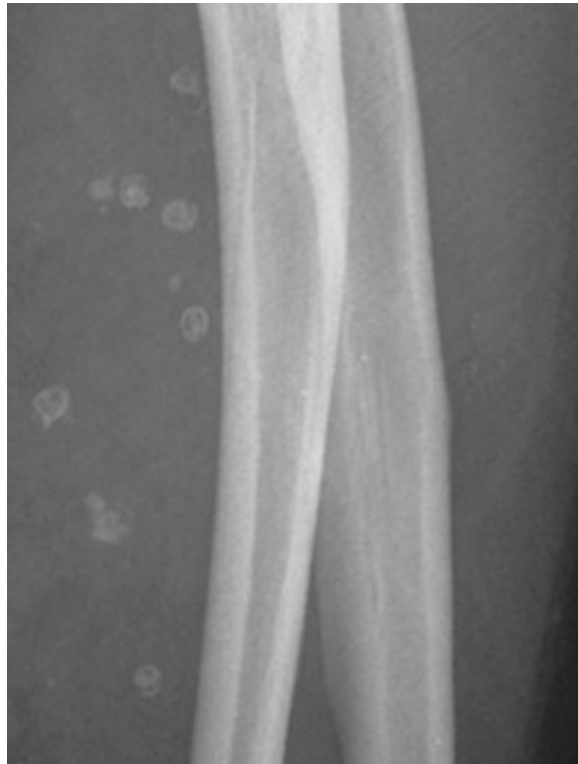- Aspect variable des calcifications
 - Petite taille
(forme mormophosphatémique)
 - Très volumineuses
(forme hyperphosphatémique)
- Conglomérats calciques polylobée
- lobules +/- séparés par septa-fibreux radio-transparents
- Niveau liquide Ca/Ca évocateurs




Calcinose Tumorale

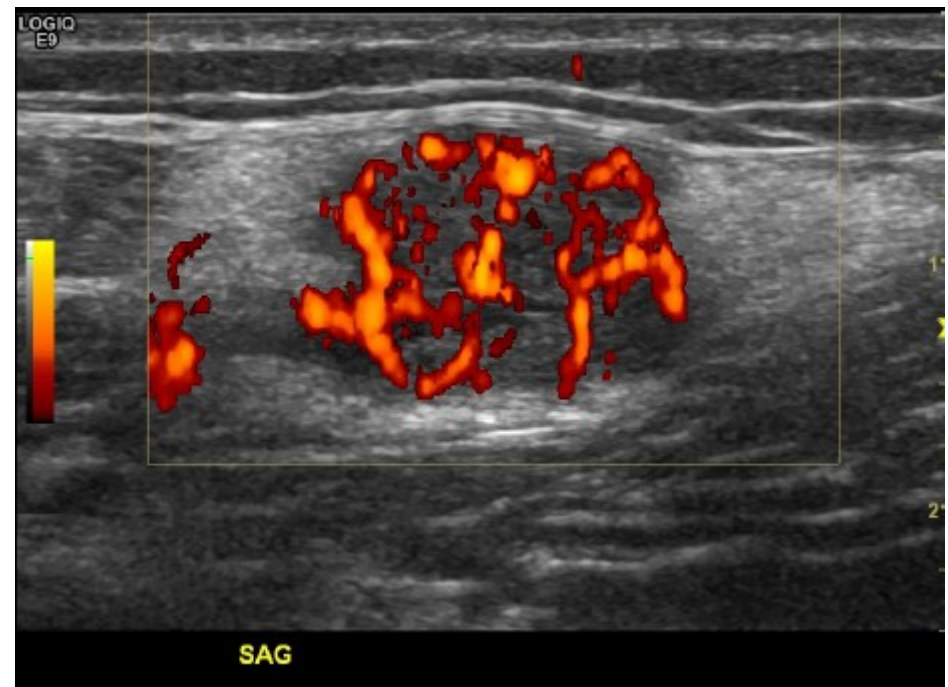
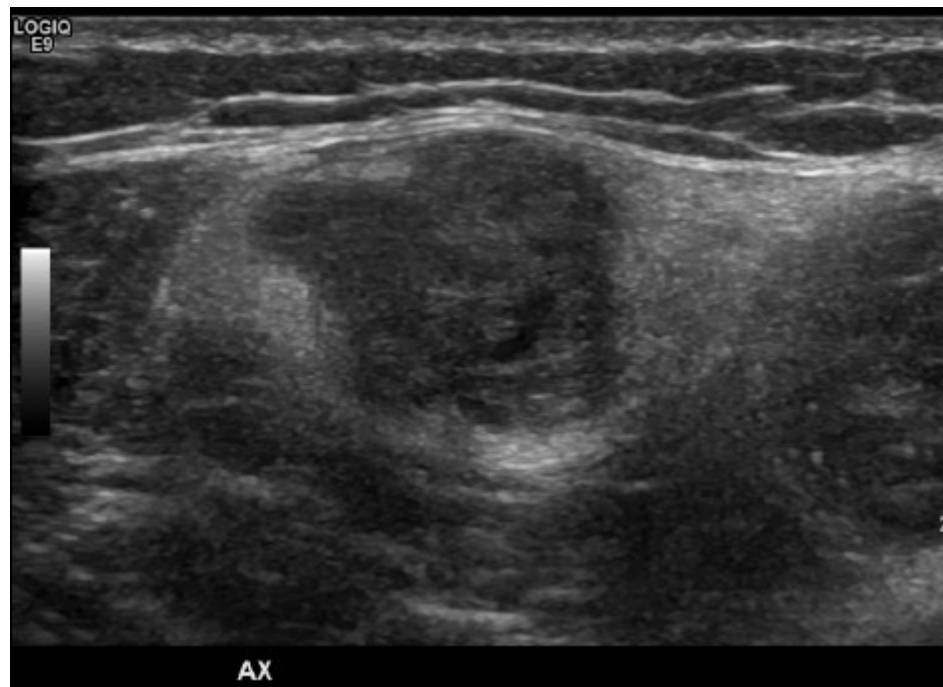
- Maladie générique, autosomique récessive
- Pic 10 à 30 ans
- Calcifications bourses séreuses, face d'extension des articulations
- Rarement calcifications intra-osseuses
- Hanches >coude>genou>poignet>mains>pied> rachis
- Calcifications péri-articulaires souvent asymptomatiques, révélées à l'occasion d'un examen ou par masse palpable
- Parfois révélation mode inflammatoire
- Rarement fistulisation à la peau
- Rarement de réaction osseuse en regard
- Facteur favorisant (micro)traumatique

Phlébolithes vasculaires

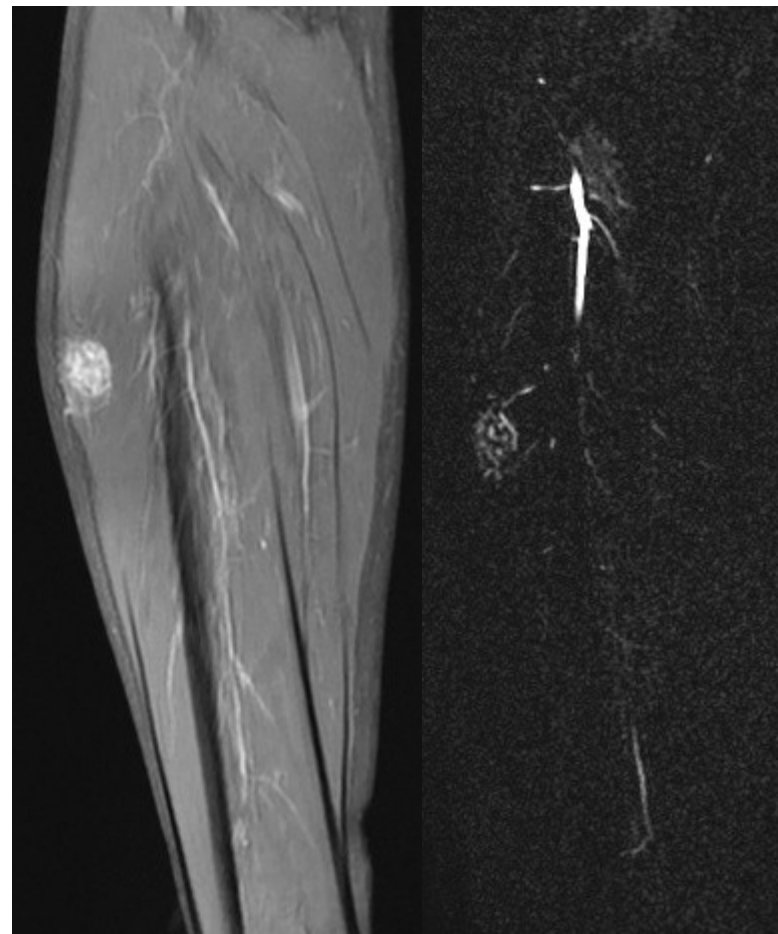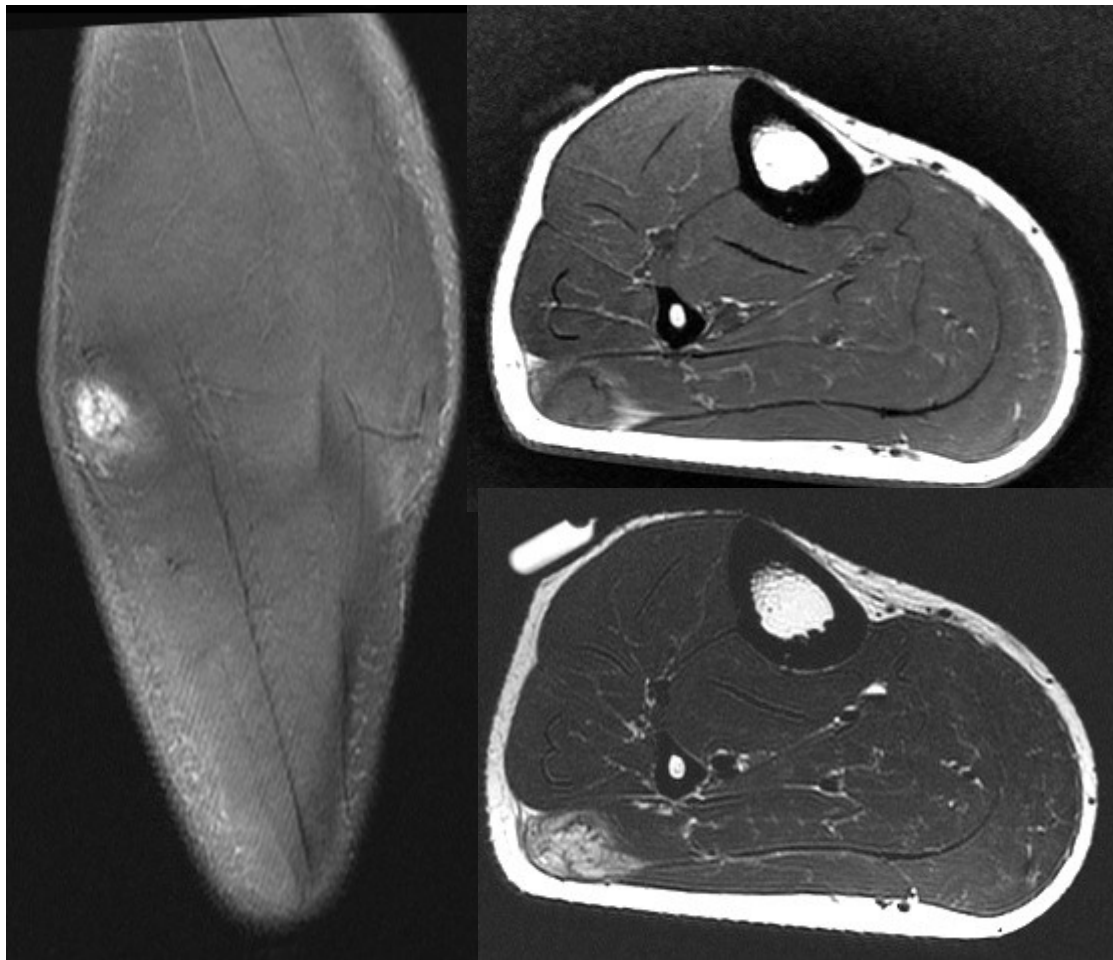


- 
- Athlète, 30 ans
 - Antécédents de lésion du gastrocnémien
 - Douleur persistantes à la course
 - IRM

Echographie

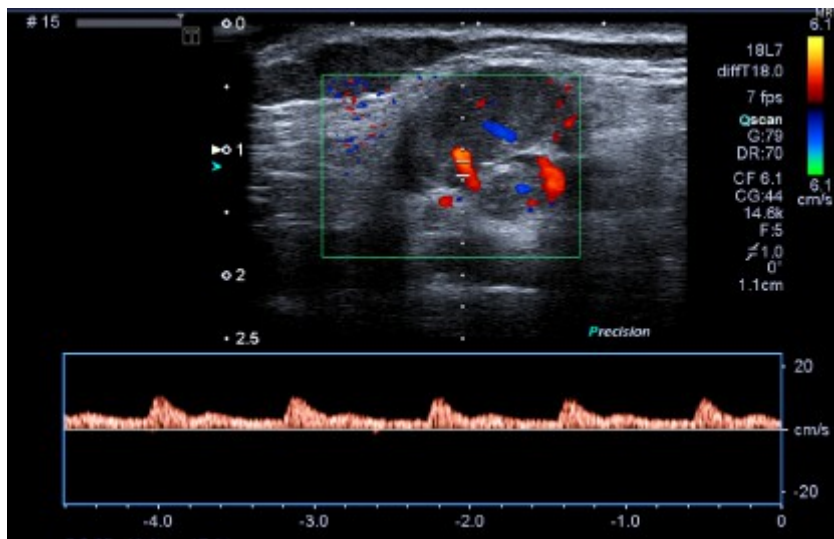
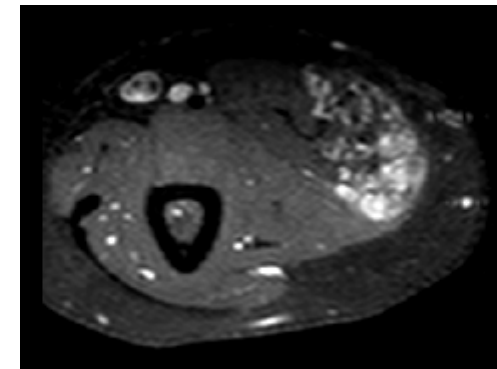
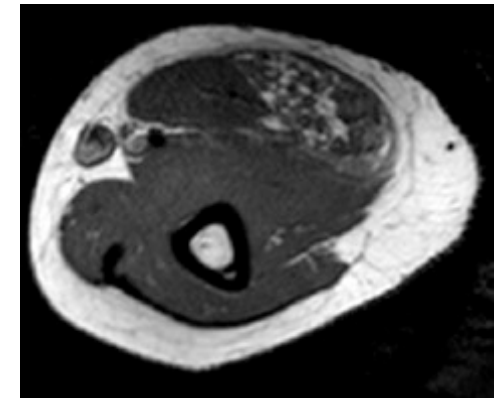
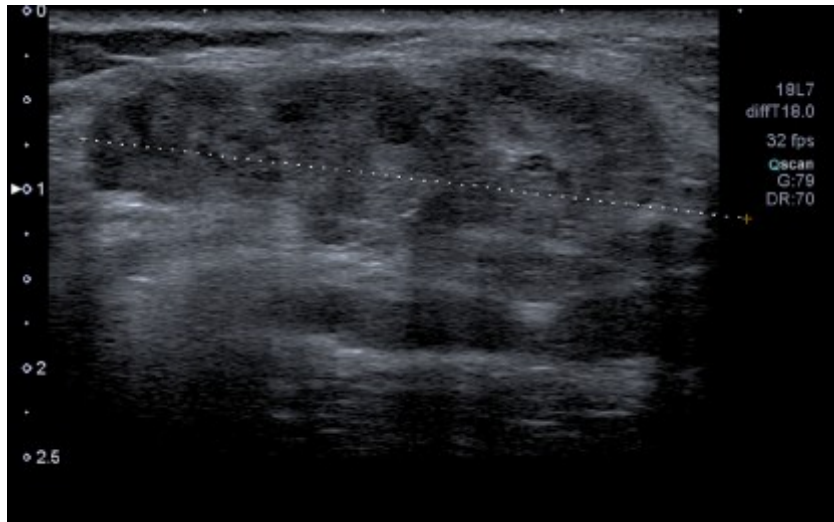


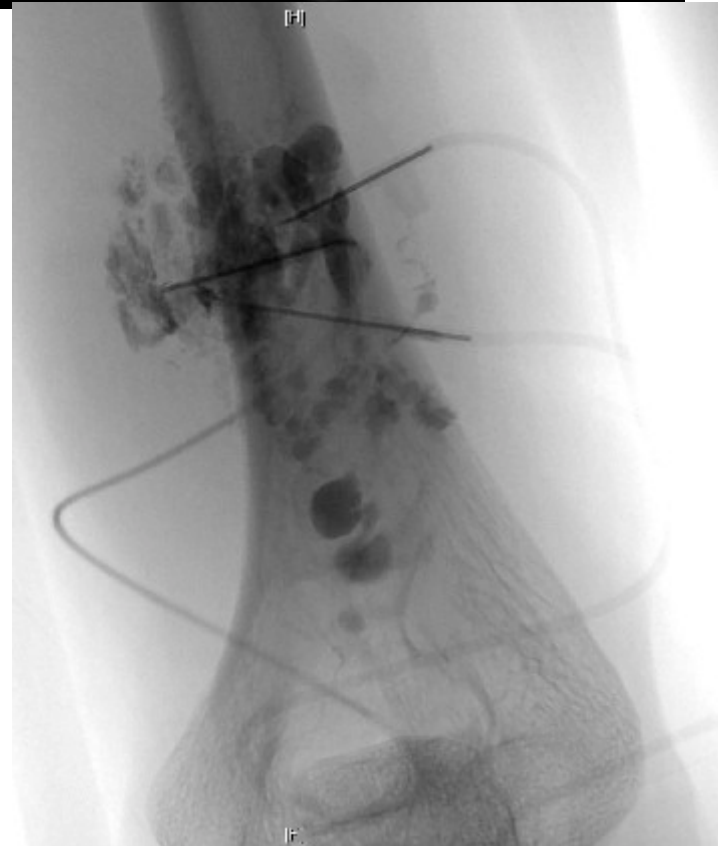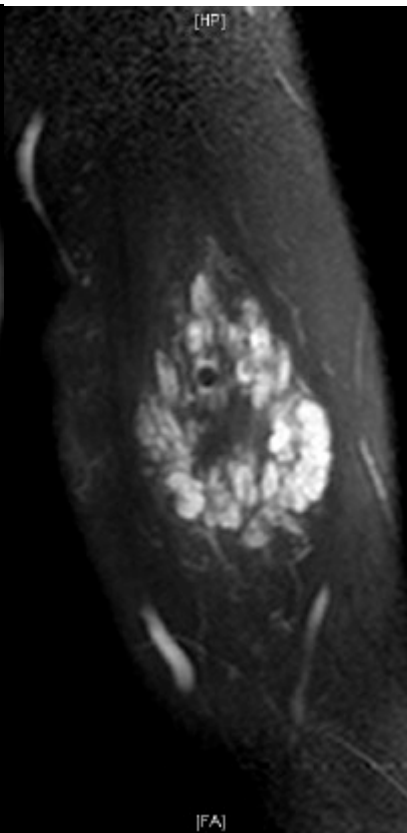
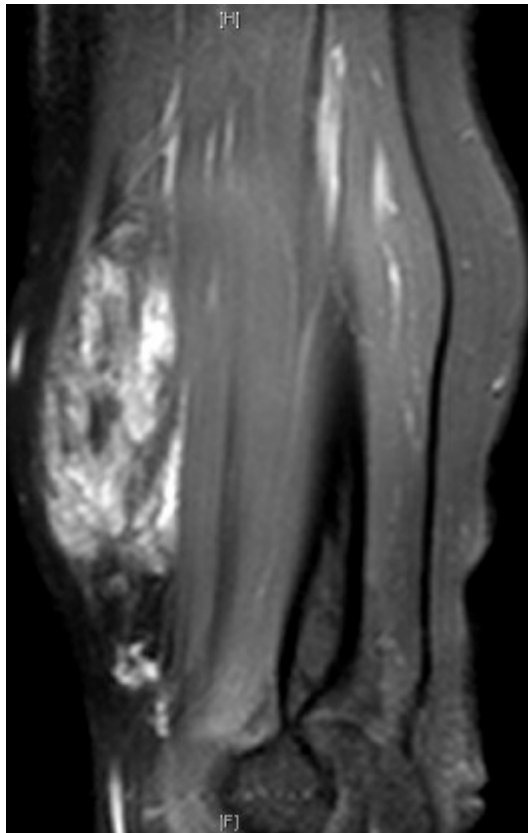
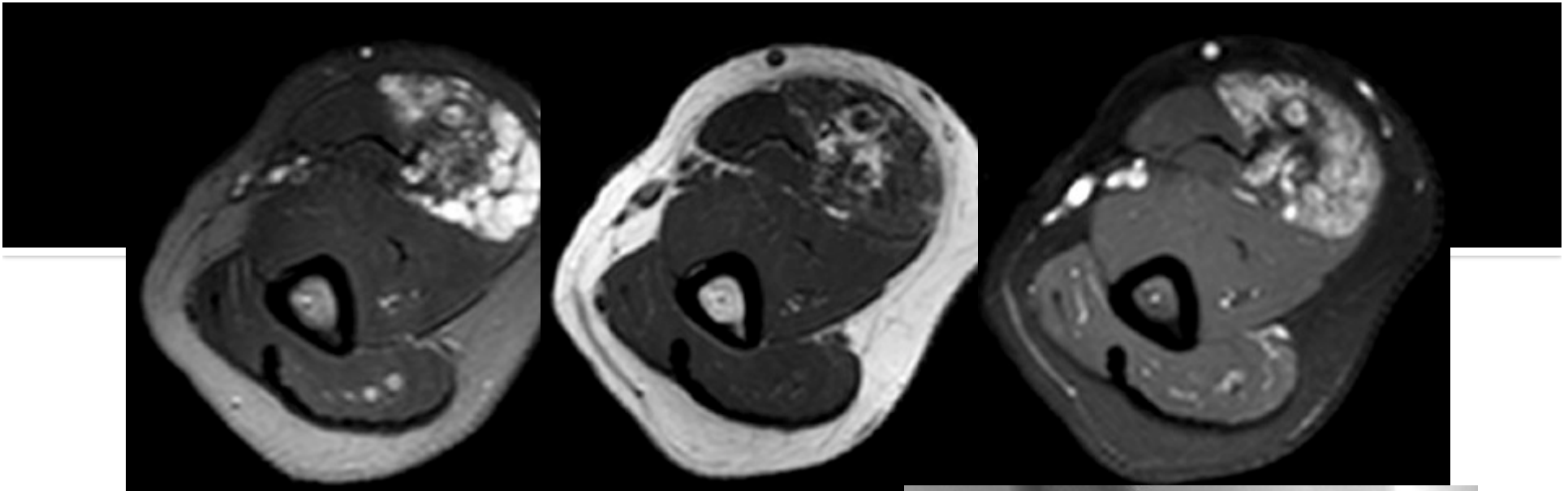
IRM



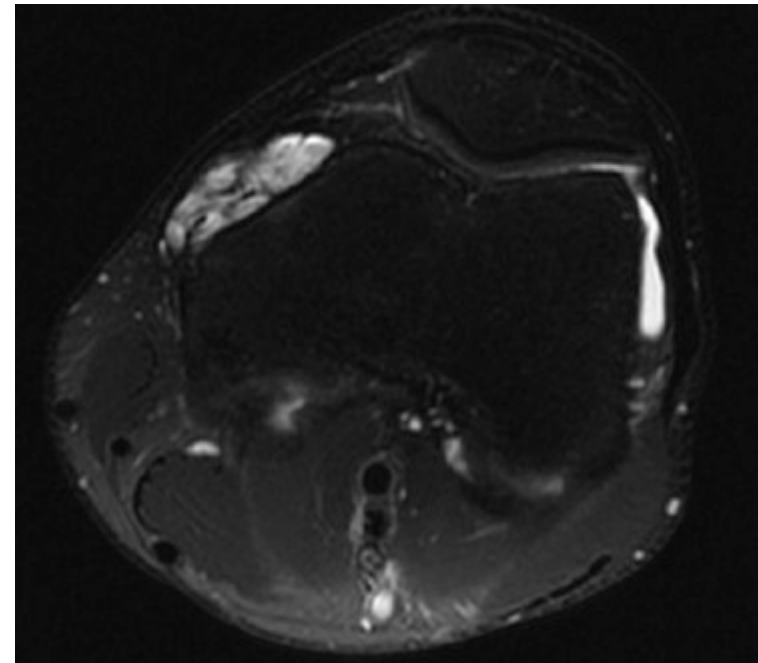
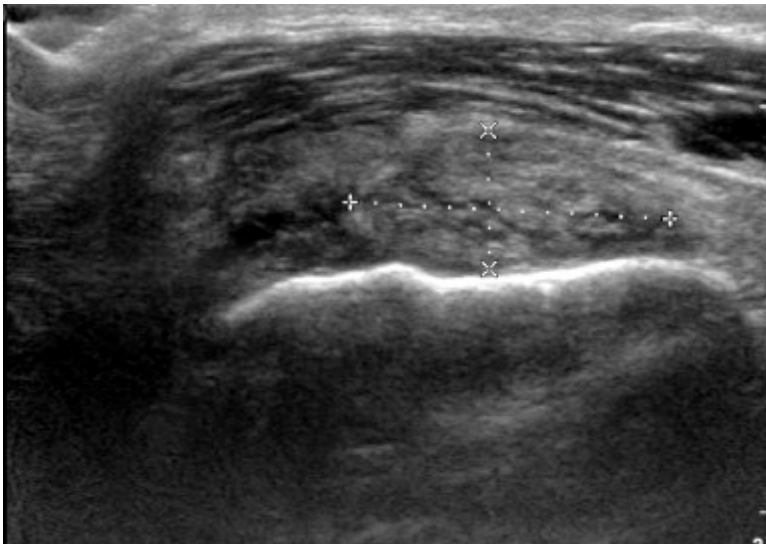
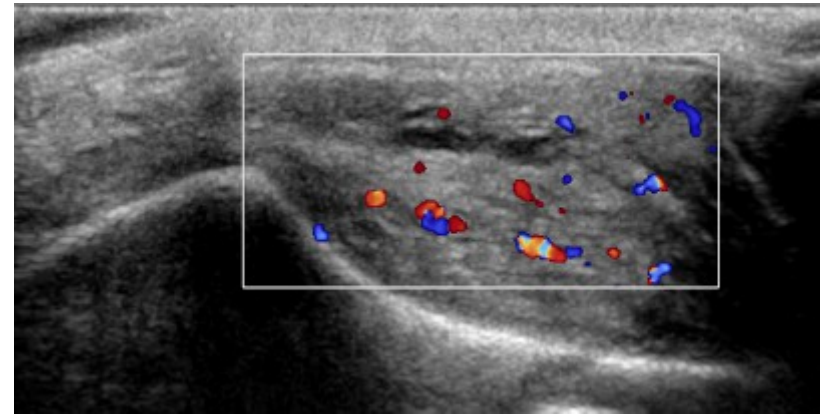
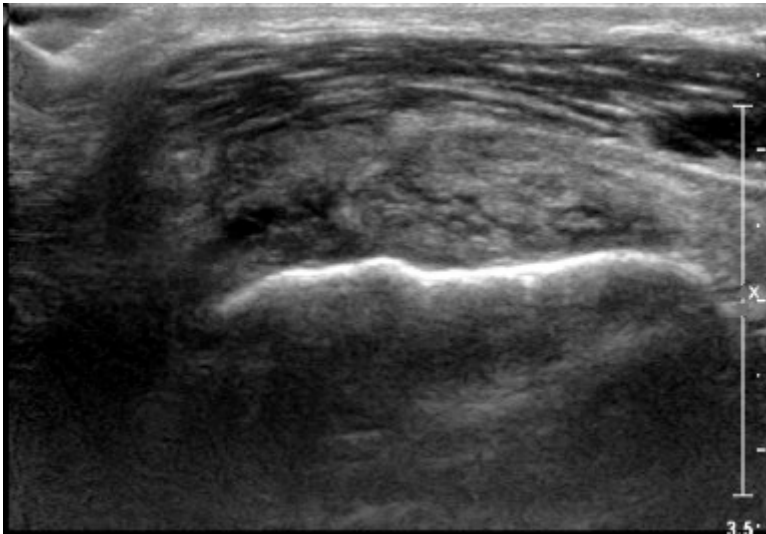
Hémangiome musculaire

- Proliférations bénignes vasculaires + Tissus adipeux
(Angiolipome intra musculaire)
- Découverte surtout avant 30 ans
- Surtout sur membre inférieur
- Masse tissulaire à flux rapide au doppler
- Formes:
 - Capillaire (Multiples petits vaisseaux)
 - Caverneux (gros vaisseaux dilatés)
 - Mixte

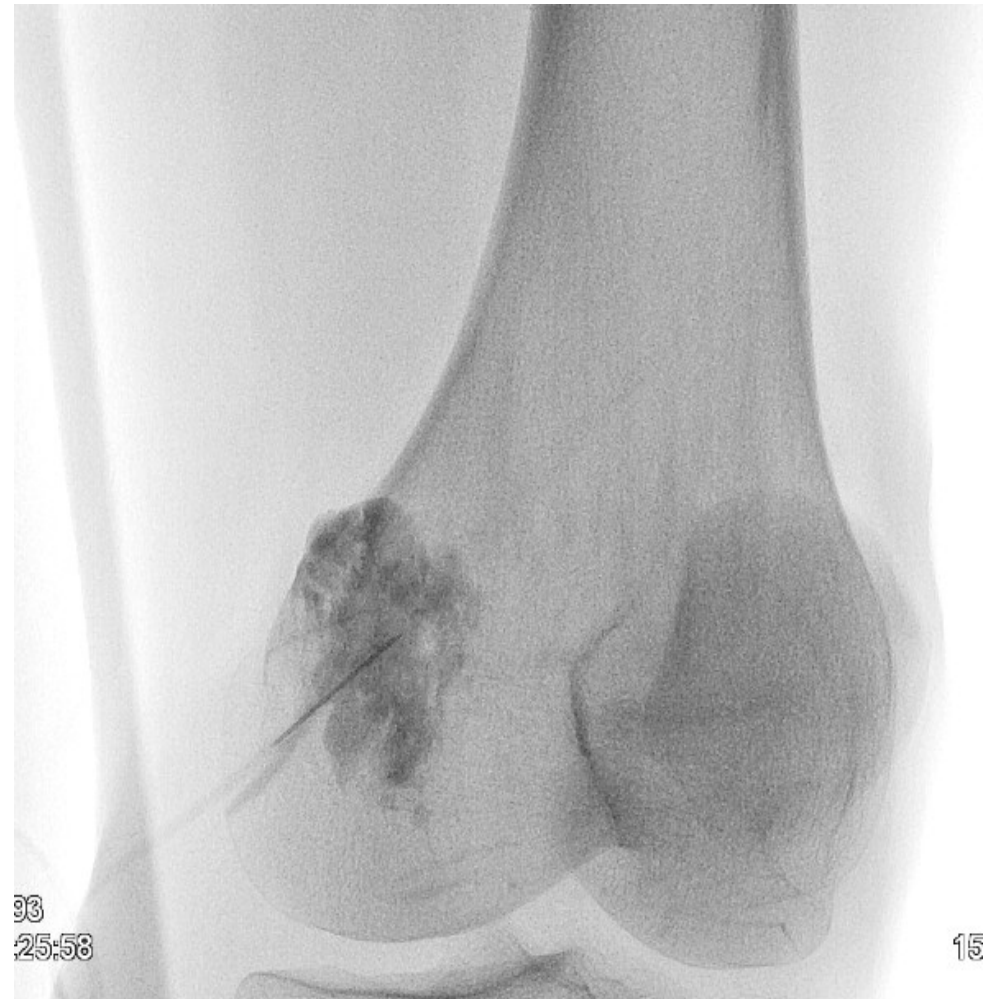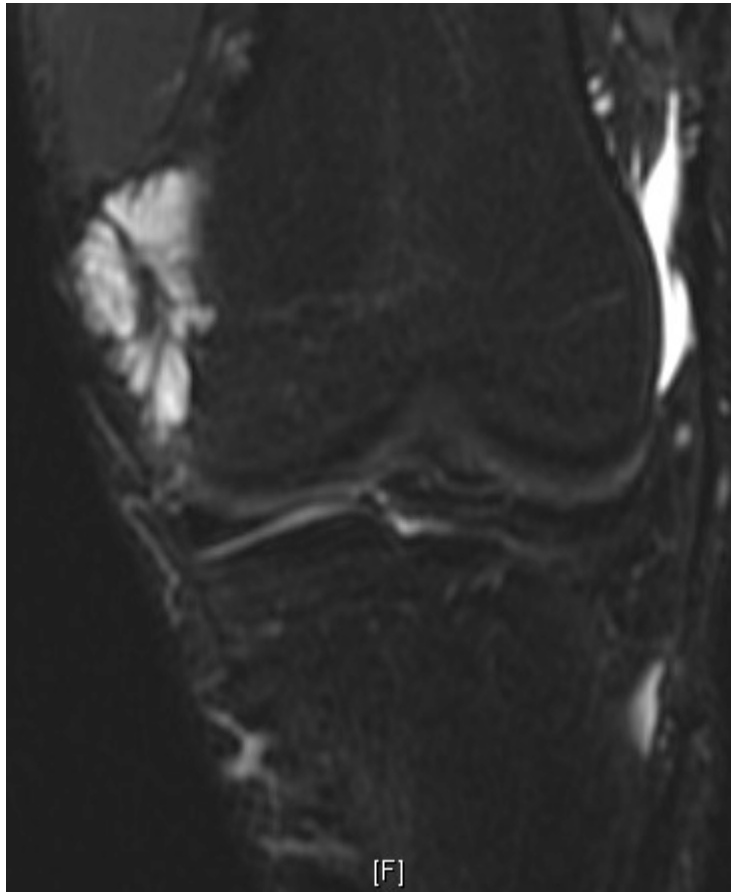




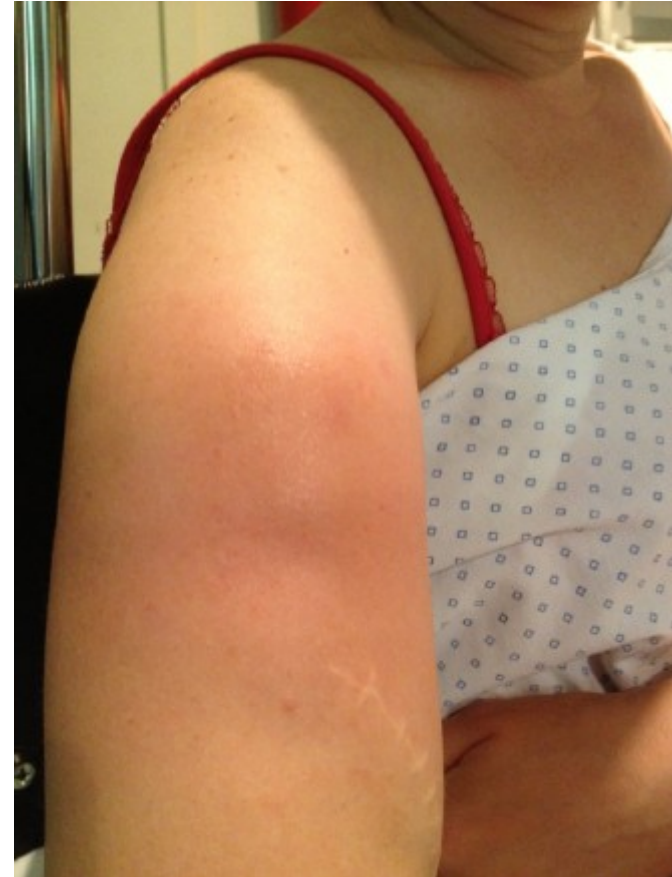Hémangiome synovial



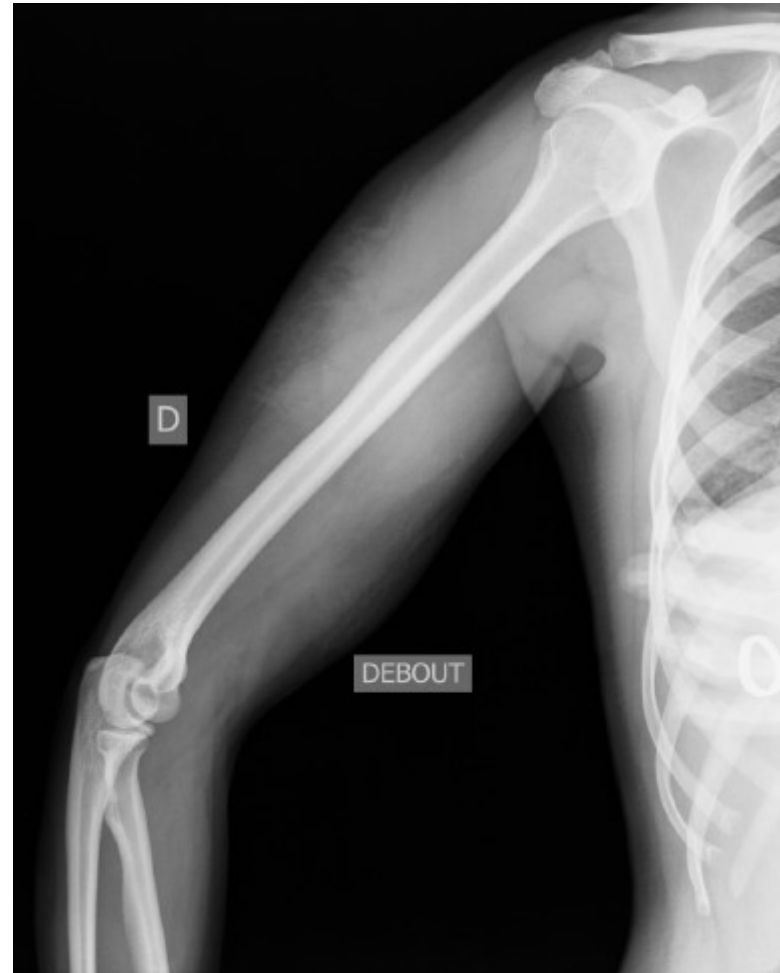Hémangiome synovial



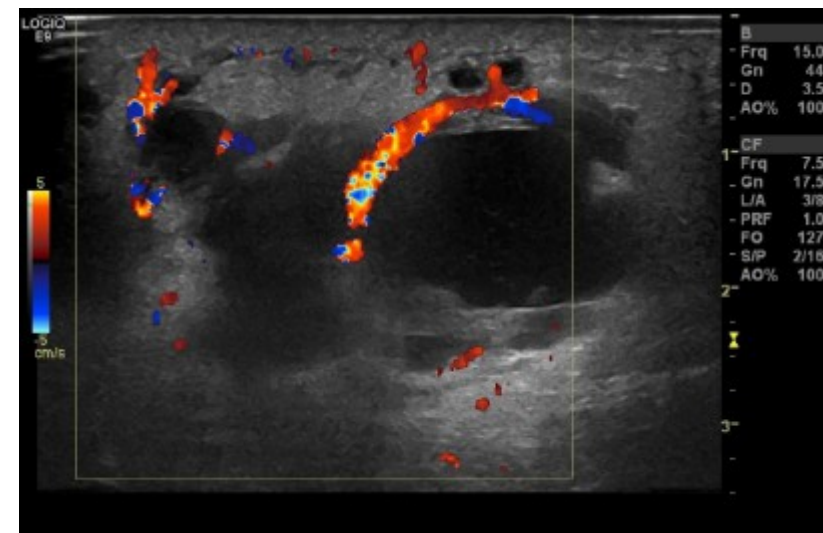
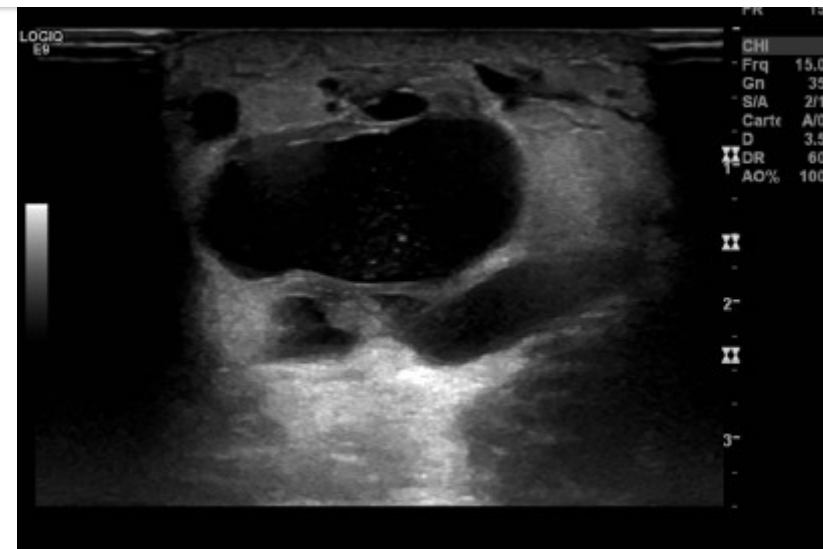
- Traumatisme minime du bras
- Gonflement rapidement progressif
- Douleurs inflammatoires
- Hématome surinfecté ?
- Chirurgie des PM du coude à l'âge de 3 ans...



- Traumatisme minime du bras
- Gonflement rapidement progressif
- Douleurs inflammatoire
- Hématome surinfecté ?
- Chirurgie des PM du coude à l'âge de 3 ans...

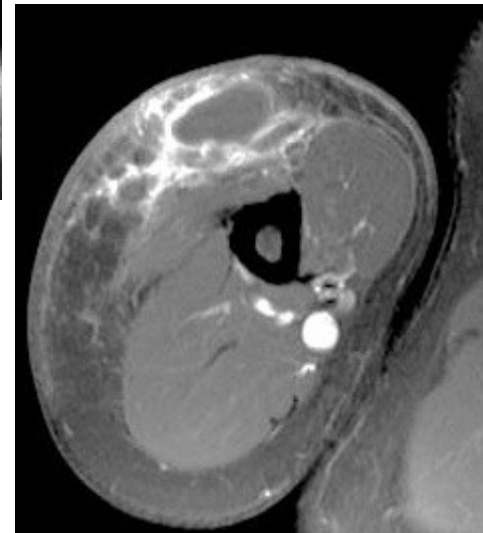
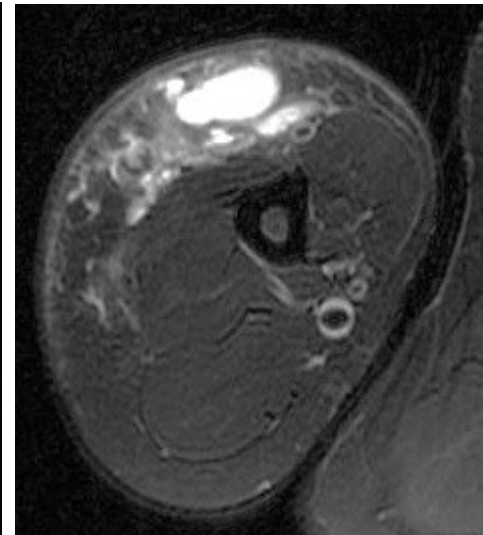
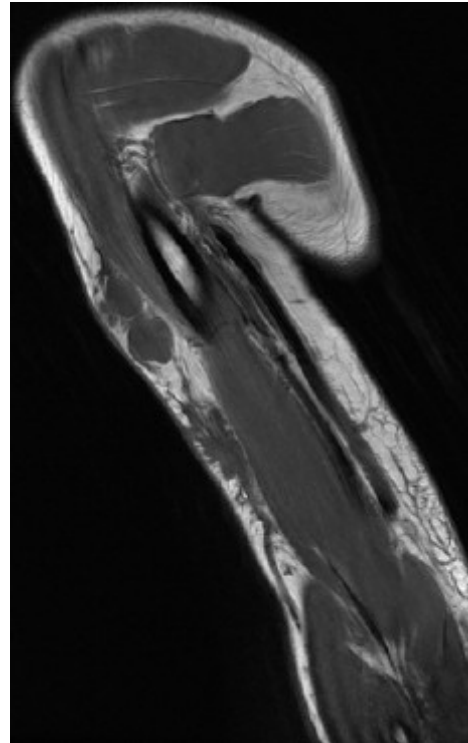


- Traumatisme minime du bras
- Gonflement rapidement progressif
- Douleurs inflammatoire
- Hématome surinfecté ?
- Chirurgie des PM du coude à l'âge de 3 ans...




Lymphangiome kystique

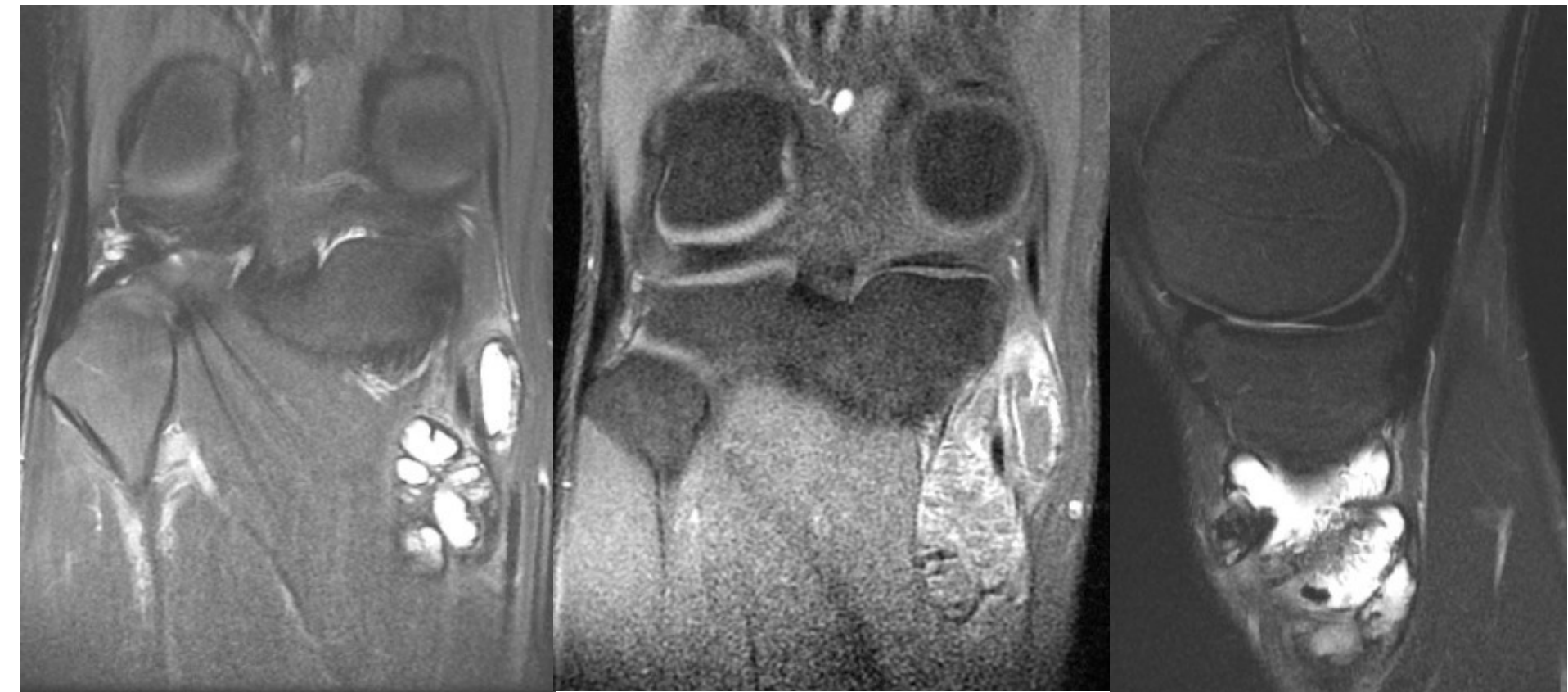- Traumatisme minime du bras
- Gonflement rapidement progressif
- Douleurs inflammatoire
- Hématome surinfecté ?
- Chirurgie des PM du coude à l'âge de 3 ans...



Lymphangiome kystique

- Tumeurs dysembryoplasiques rares d'origine lymphatique
- Localisation aux membre > 10% des cas (surtout en cervical)
- Surtout découvert chez l'enfant
- Récurrences par poussées
- Inflammation
- Hémorragie
- Parfois thrombose veineuse par compression
- Régression spontanée, TTT symptomatique
- Si reste volumineux, +/- sclérose percutanée

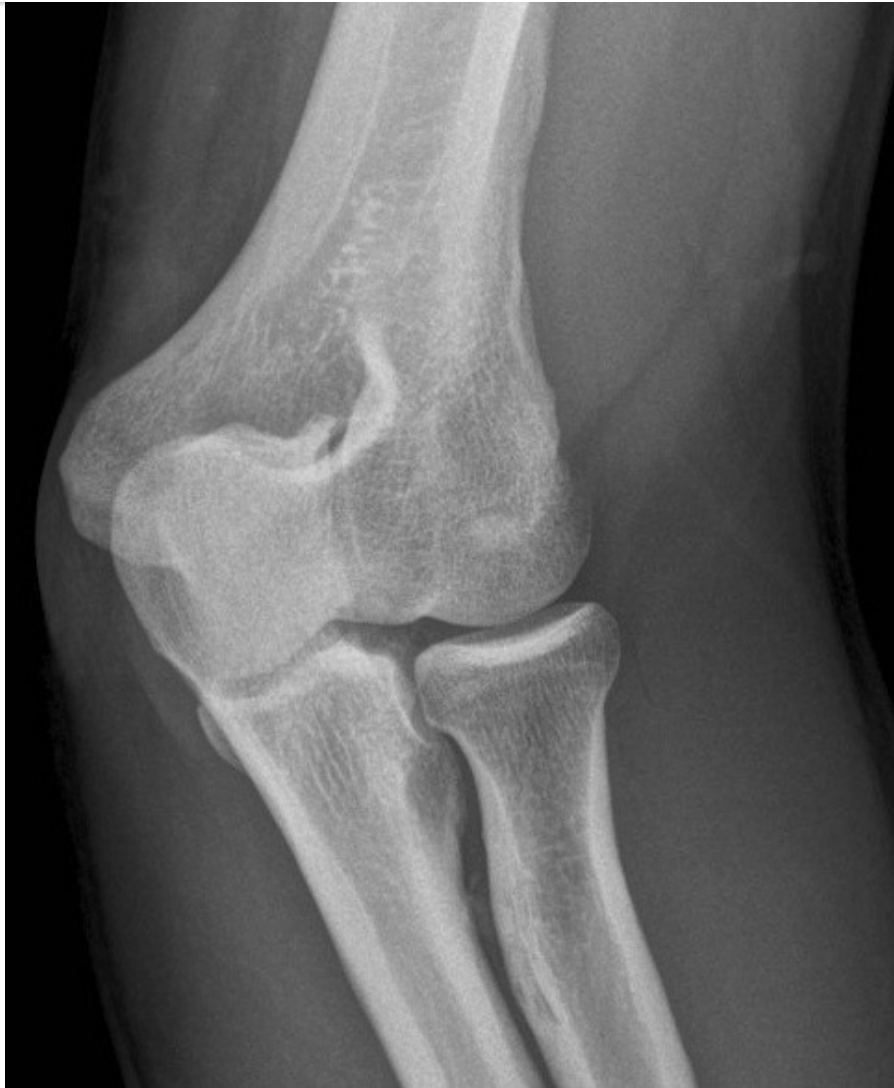
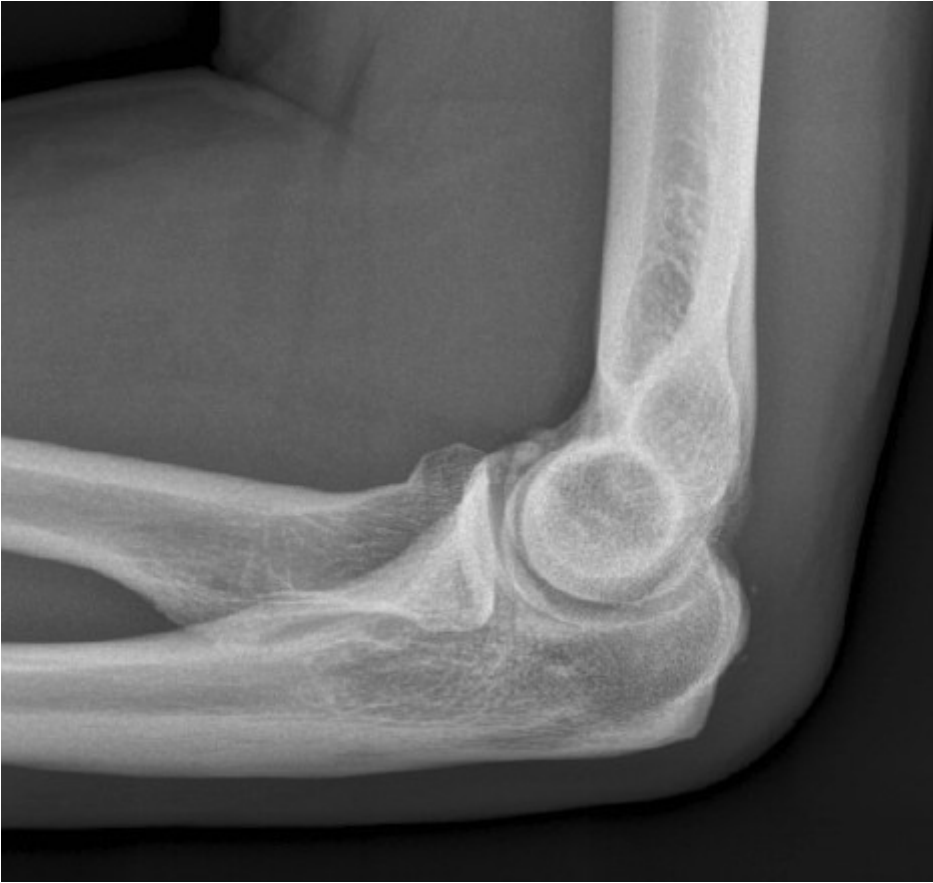- 
- Footballeur 16 ans
 - Douleur de la patte d'oie mis sur le compte de traumatismes...

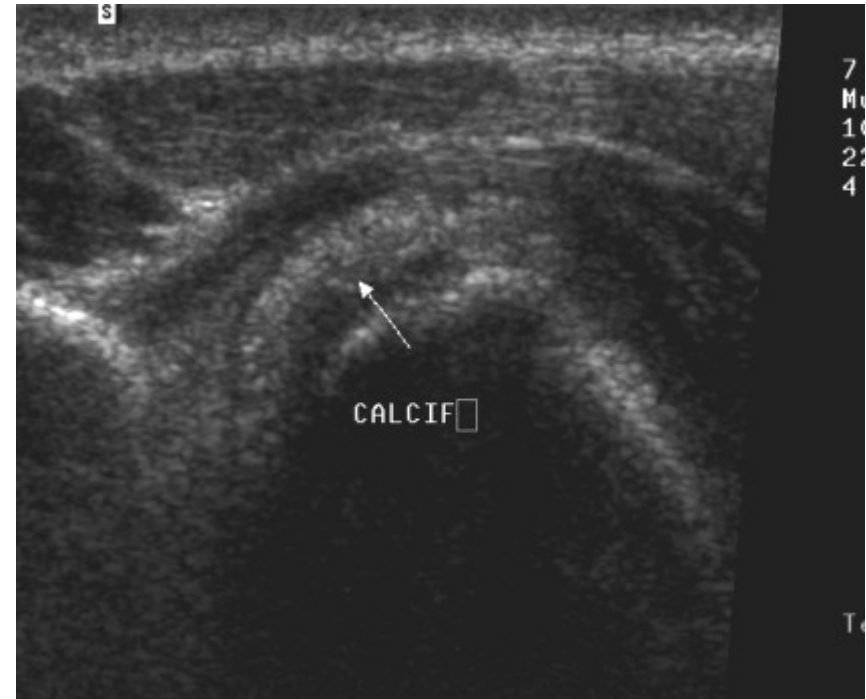
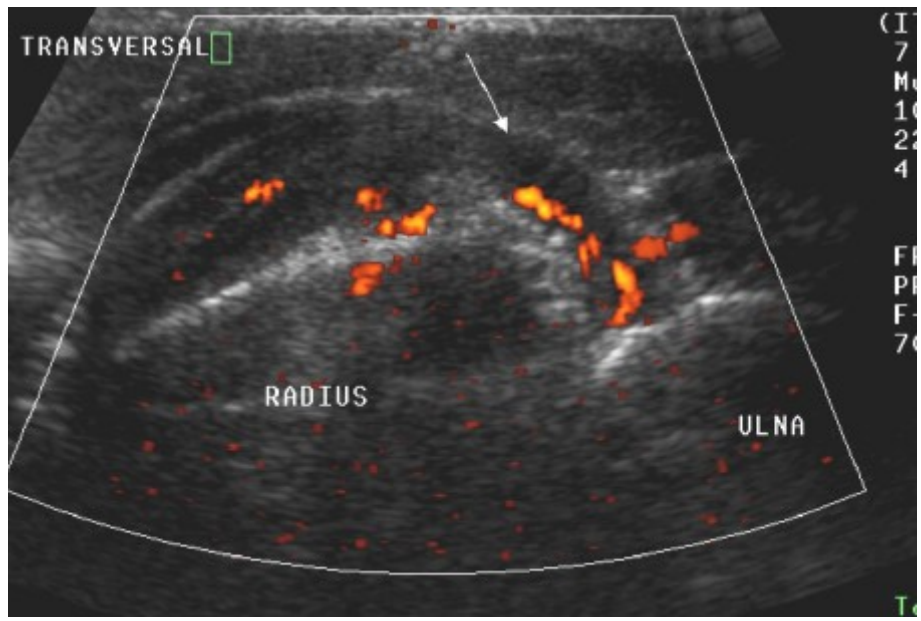


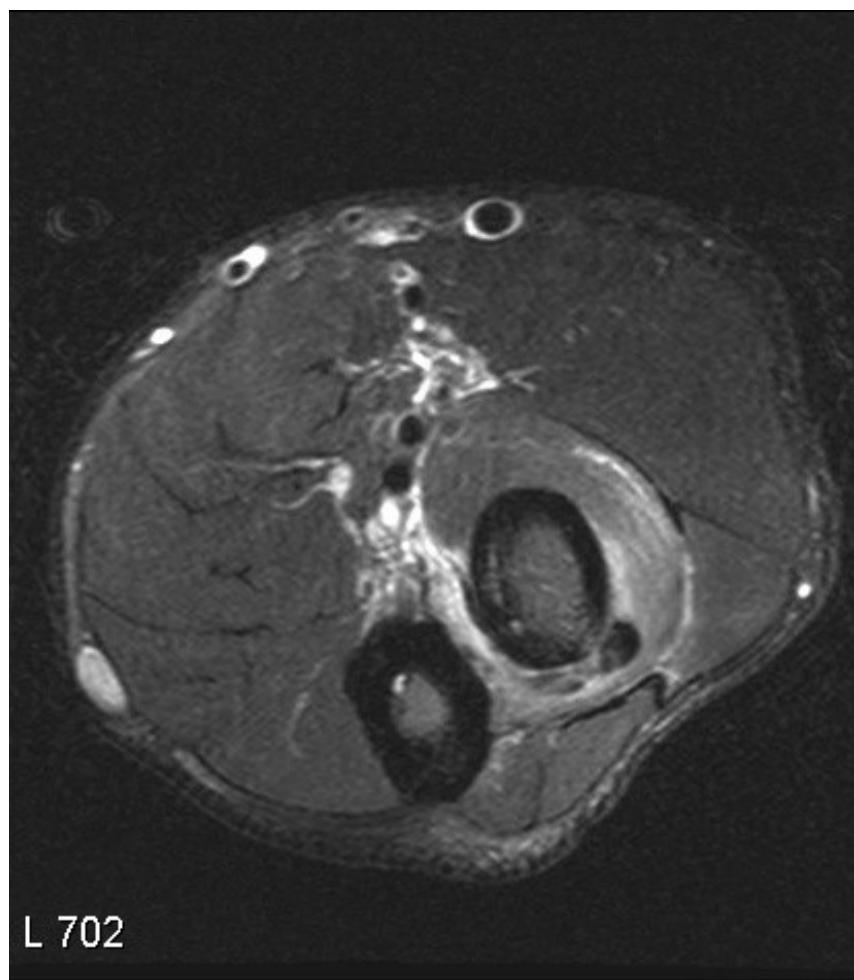
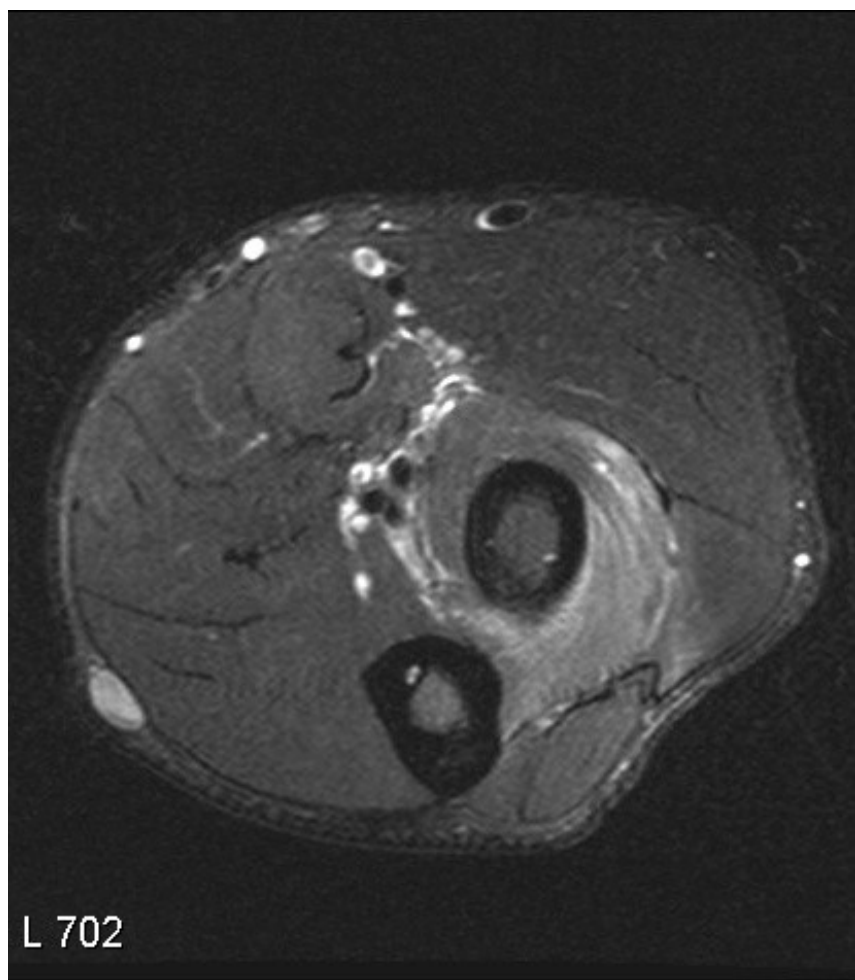
Synovite villonodulaire

Mr Mon...

- 34 ans
- Boxeur amateur
- Douleurs du coude +++ le lendemain d'un entraînement
- Prono-supination très limitée








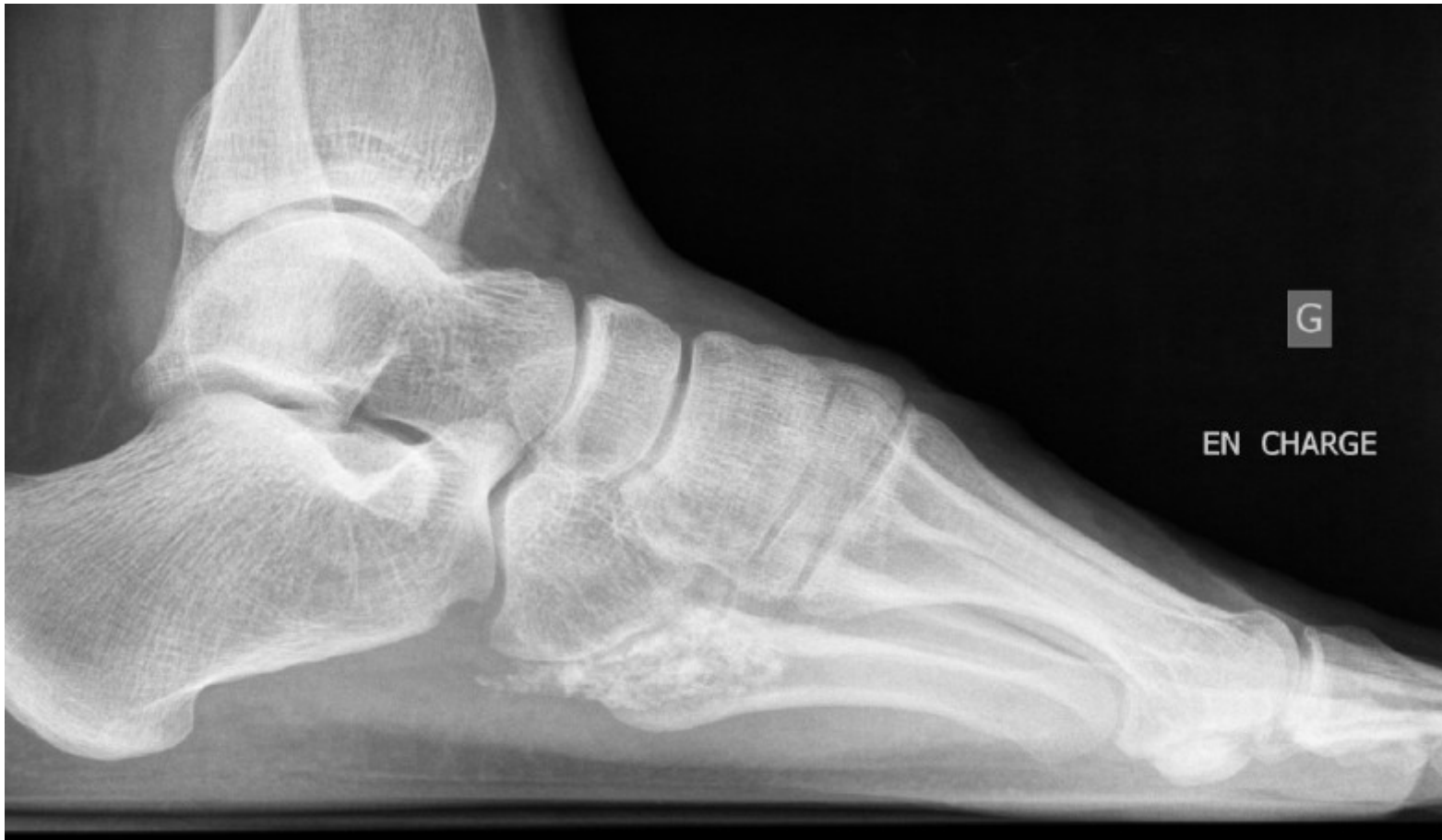Maladie à dépôts d'apatite

- "Migration" bursale d'une calcification
- Dépôts d'hydroxyapatite de Ca
 - Crise algique aiguë
 - Signes inflammatoires loco-regionaux
 - Localisation typique
 - Calcifications floues (type B ou C)
 - Bursite

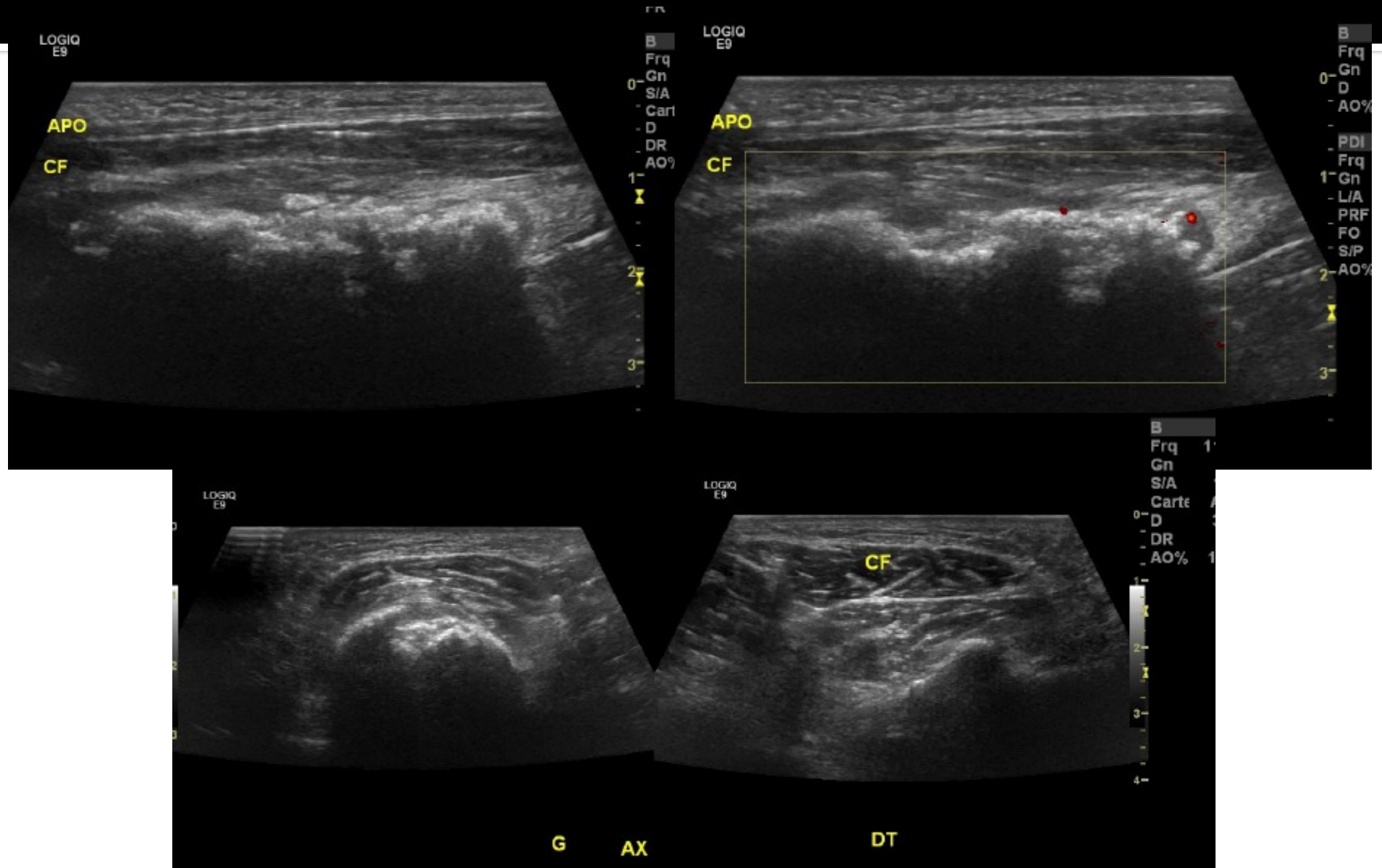
Maladie à dépôts d'apatite

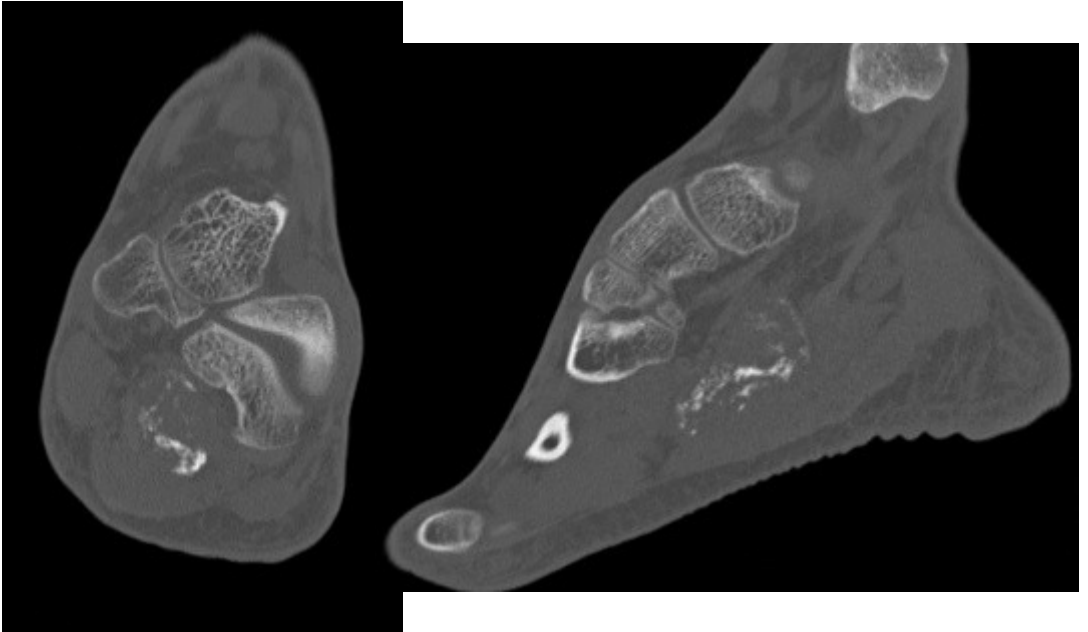
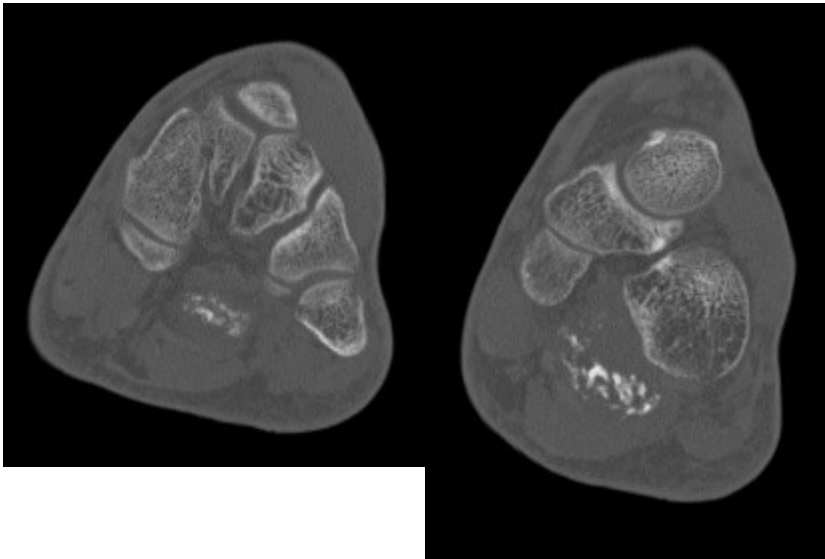
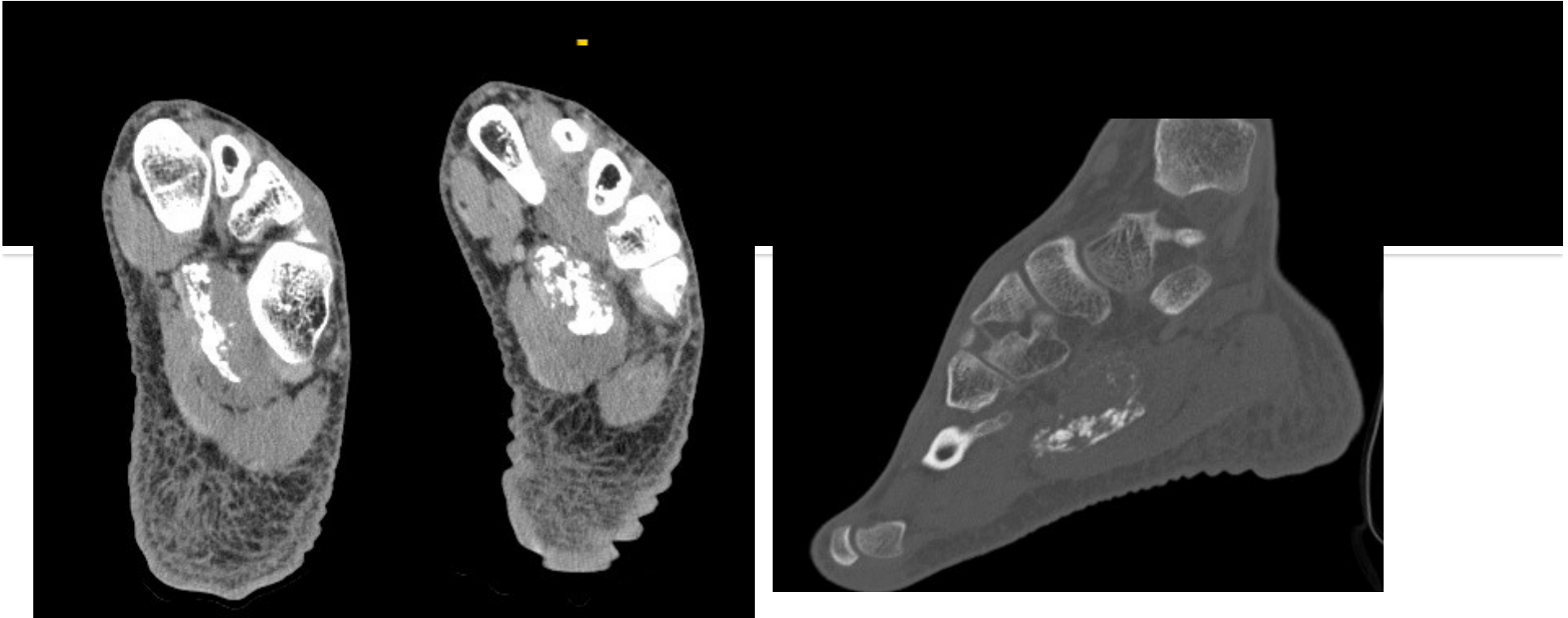
- Dépôts péri-articulaires
 - Autres localisations :
 - Epaule +++, Coude, Poignet mains, Chevile Pied
 - Rachis (Dg diff de spondylodiscite infectieuse)
- Dépôts articulaires
 - Arthrite aigue
 - Arthrite chronique parfois tres destructrice
 - (Epaule de Milwaukee)

- 
- Homme 25 ans
 - Coach Sportif
 - Suivi pour aponévrosite plantaire
 - Palpation d' une masse plantaire

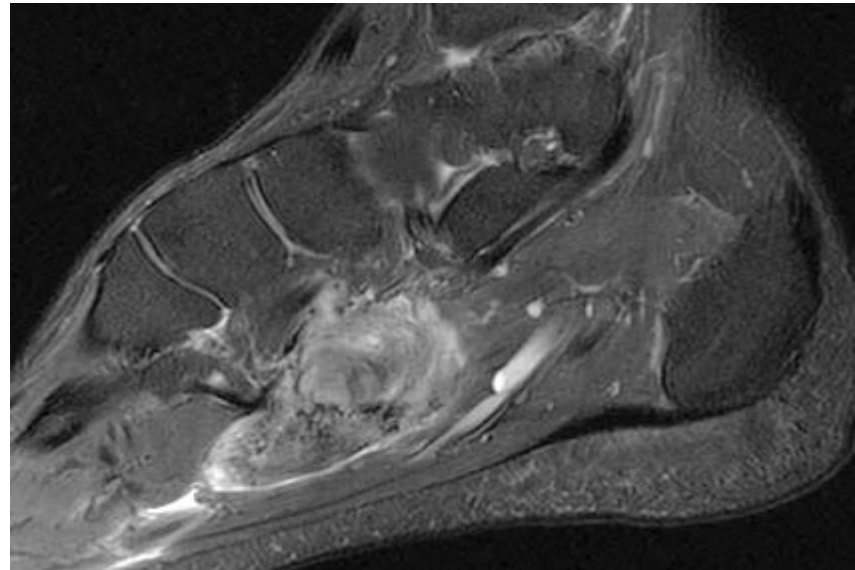
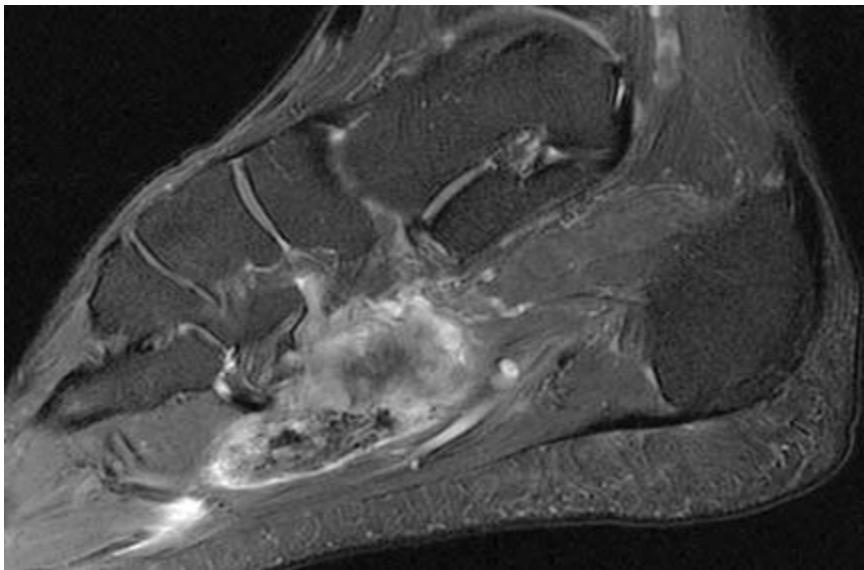
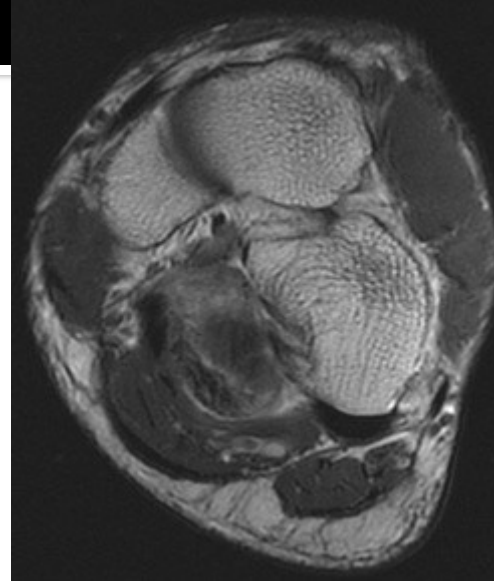
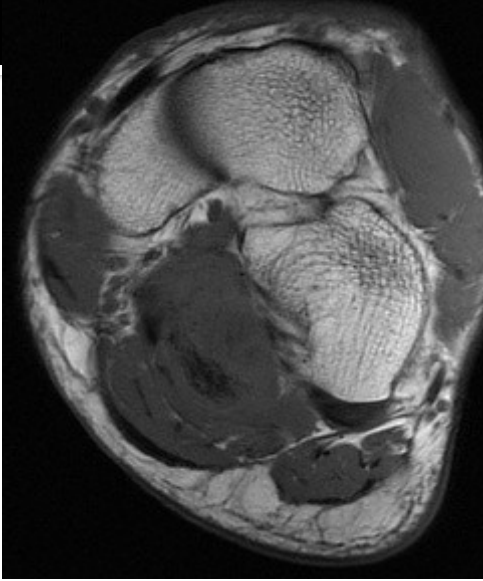
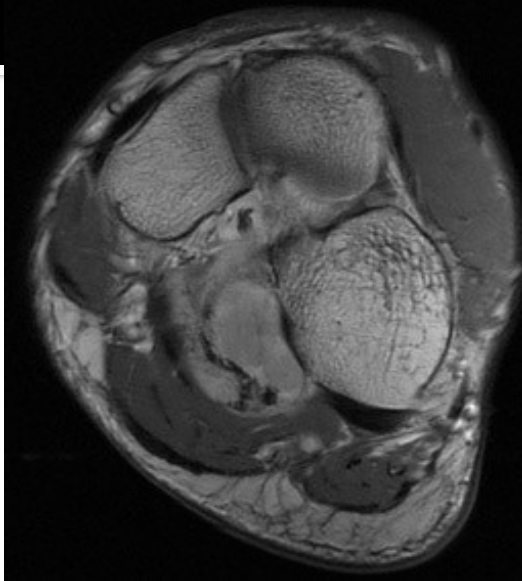


Echo

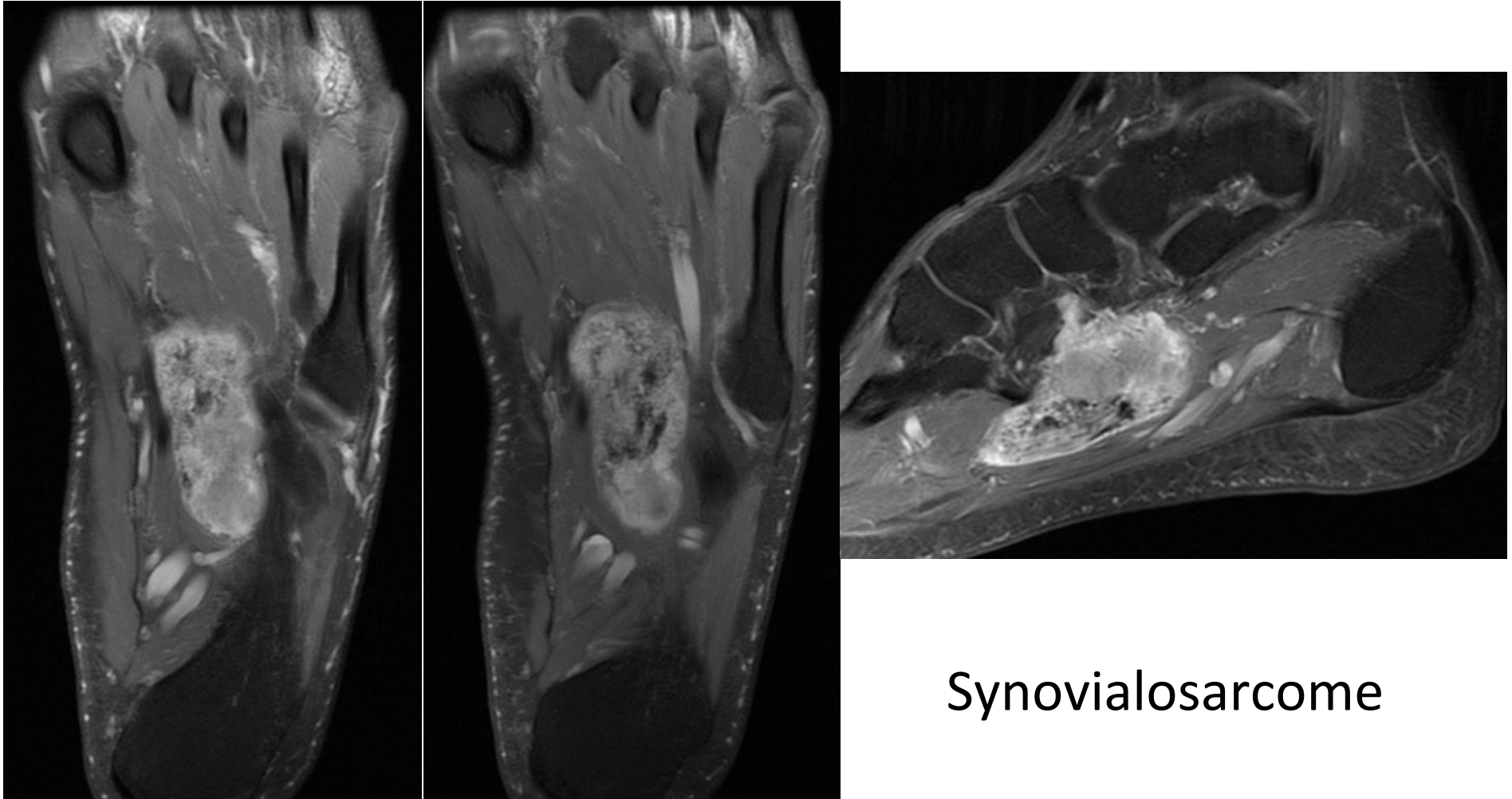




IRM



IRM



Synovialosarcome


IRM

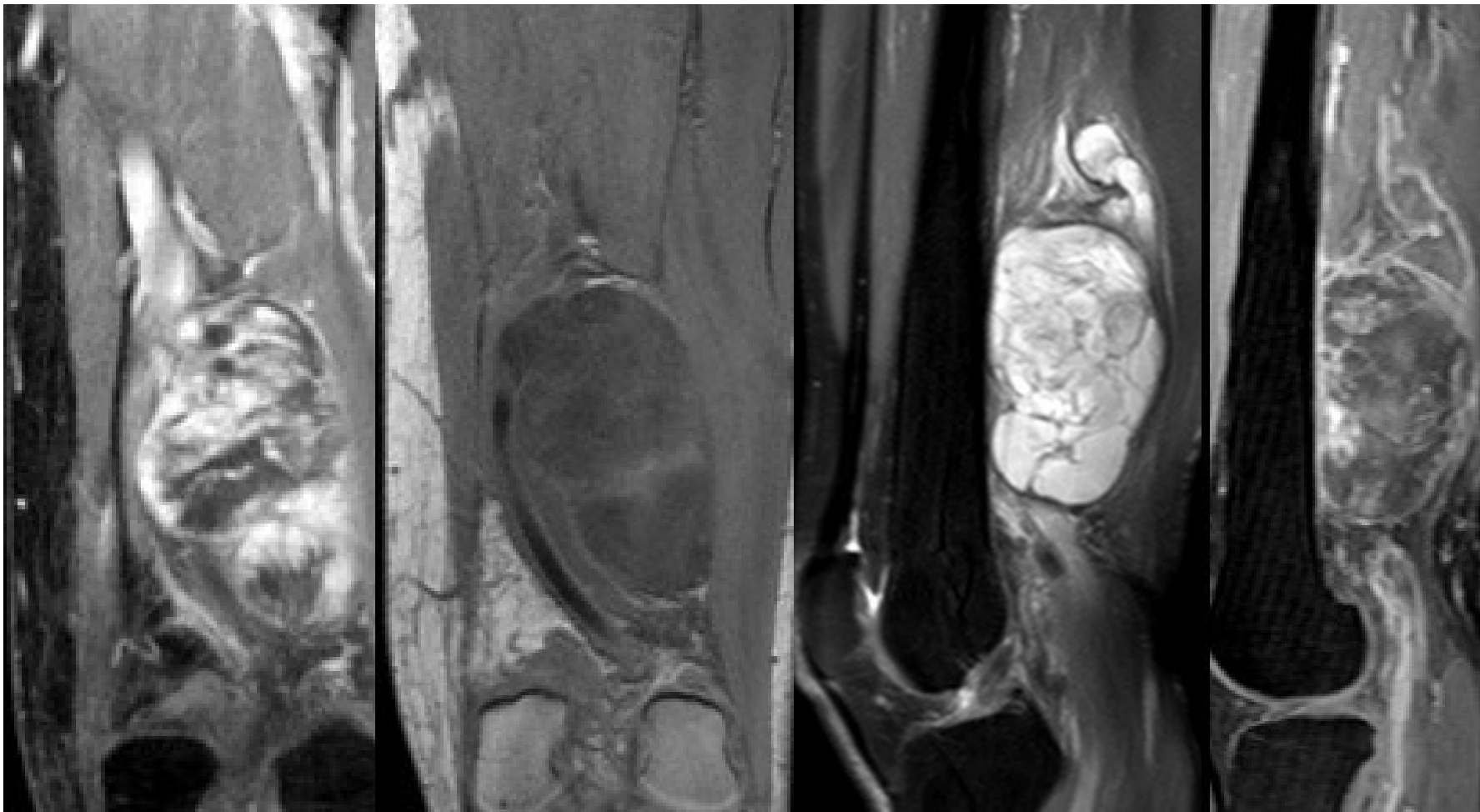

IRM: Caractérisation lésionnelle

- Echo de gradient pour l' hémossidérine
- T₁ pour les hypersignaux hématiques
- Saturation de graisse
- T₁ Gado SANS FAT SAT :
 - Pour voir une inhomogénéité de rehaussement
 - Distinguer hypersignal hématique spontané (+/- soustraction)
- T₁ FS Gado pour le rehaussement et les vaisseaux
- Séquences de perfusion (zone cible)

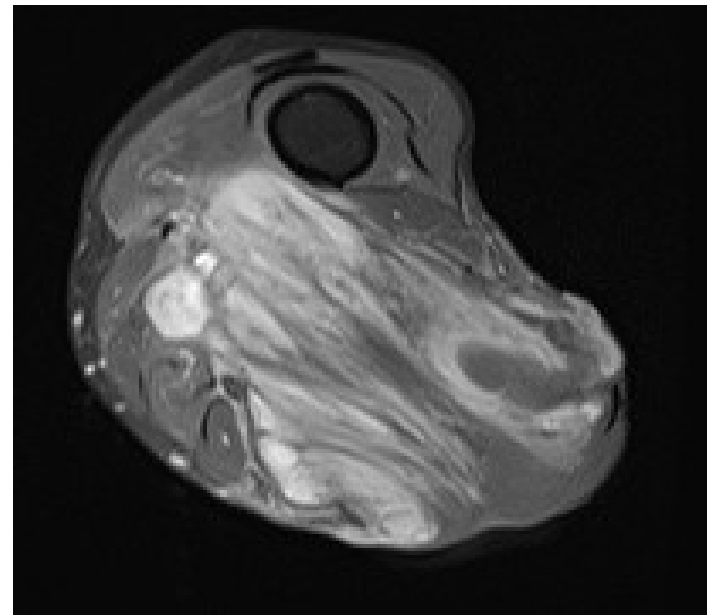
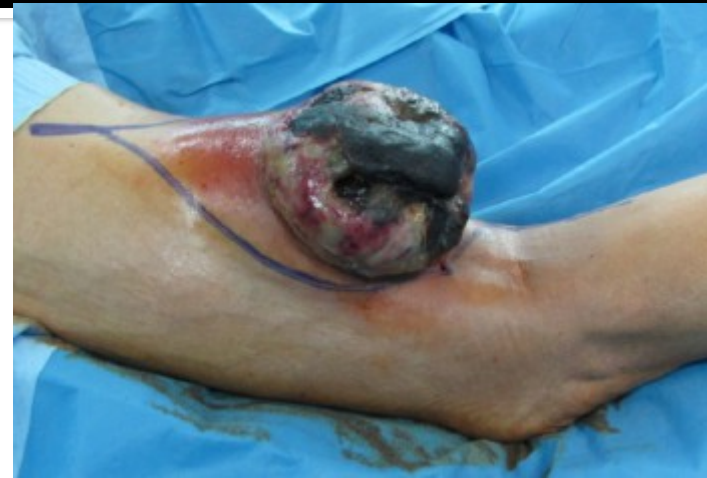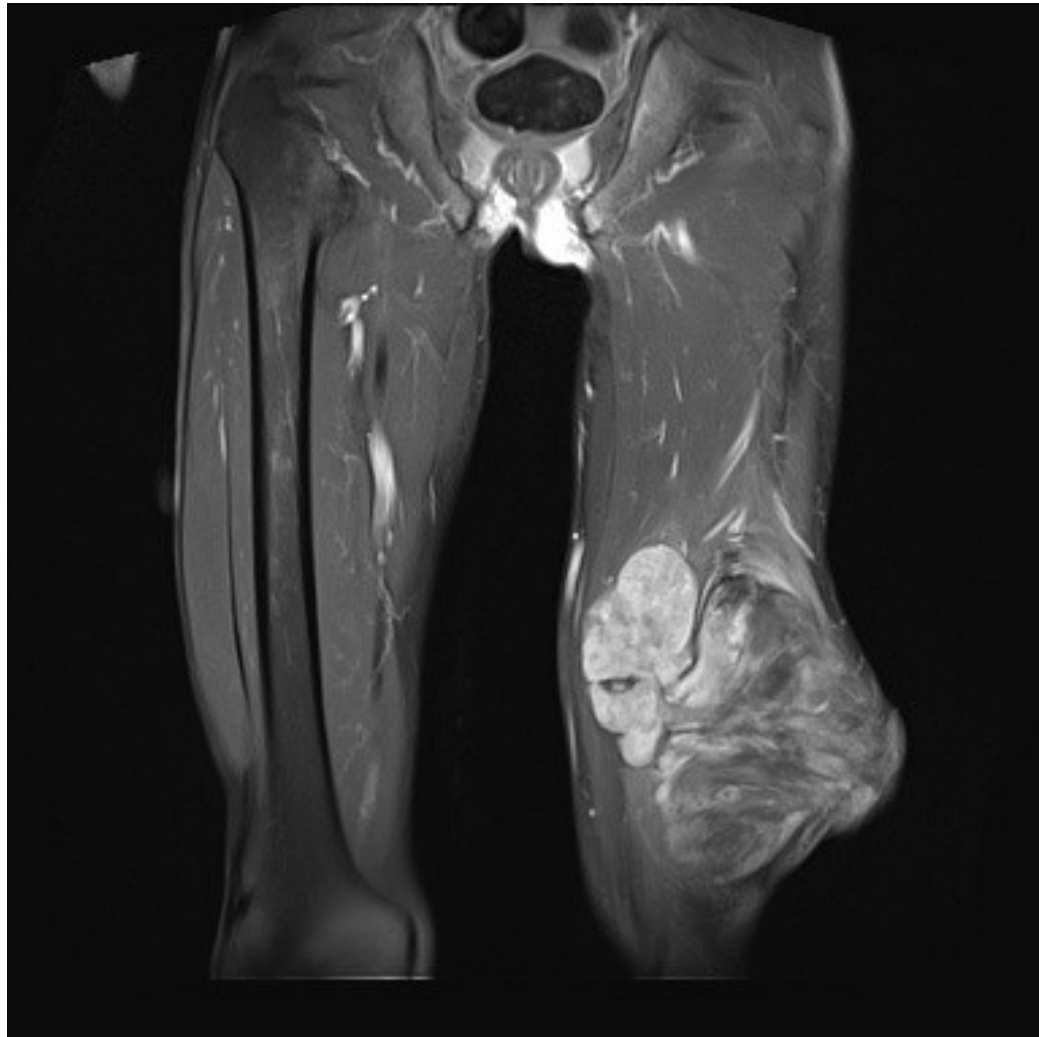
Critères IRM En faveur de malignité

- Taille >3cm
- Berges irrégulières (/!\ sarcome pseudo-capsule)
- Œdème péri-lésionnel
- Extension extra-compartimentale
- Homogène en T1 hétérogène en T2
- Hémorragie intra-lésionnelle
- Nécrose tumorale
- Rehaussement hétérogène, périphérique
- Néo-angiogénèse anarchique
- Oblitération vasculaire
- Perfusion :
 - Intensité du rehaussement
 - Pente ?
 - Courbes ?
 - Rehaussement rapide
 - +/- plateau ou wash-out

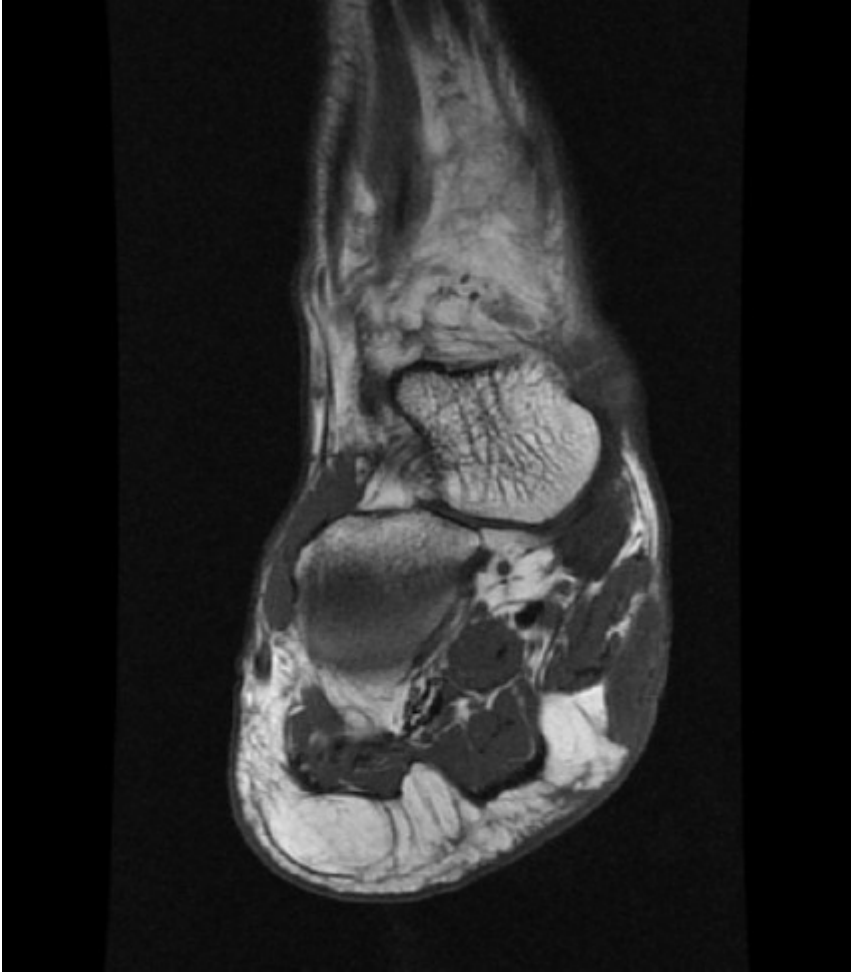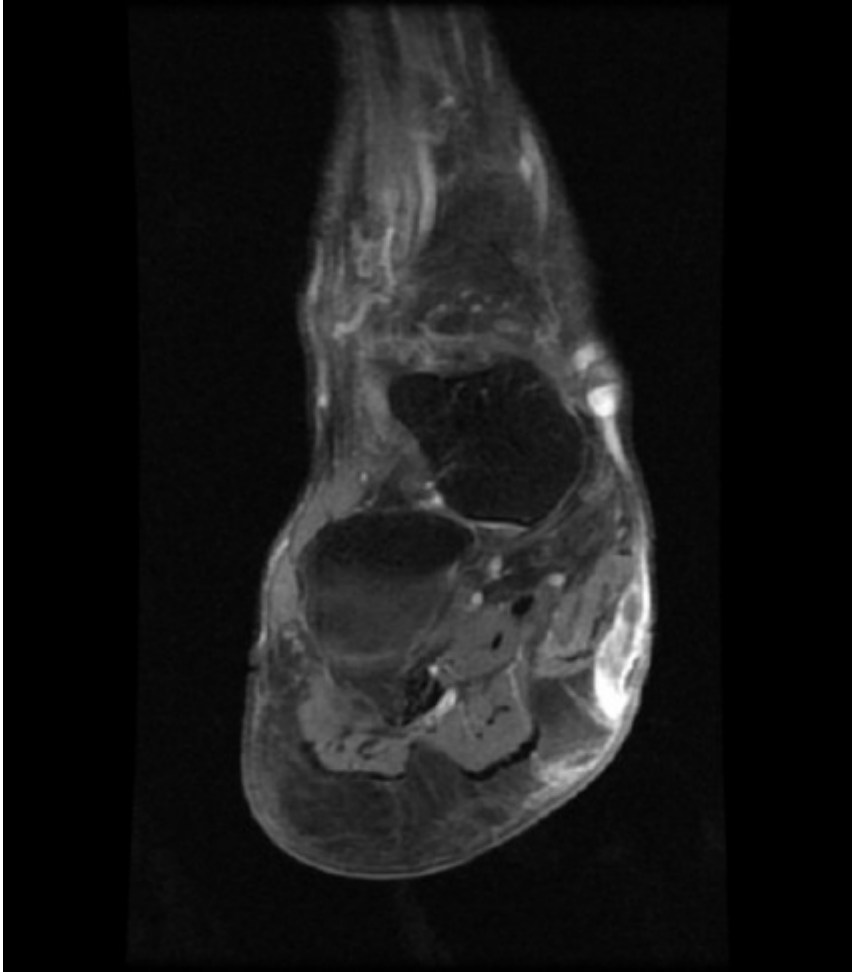

- 
- Dg clinique d'hématome
 - Mise à plat : « ous surgery ! »
 - Réalisation d'une IRM

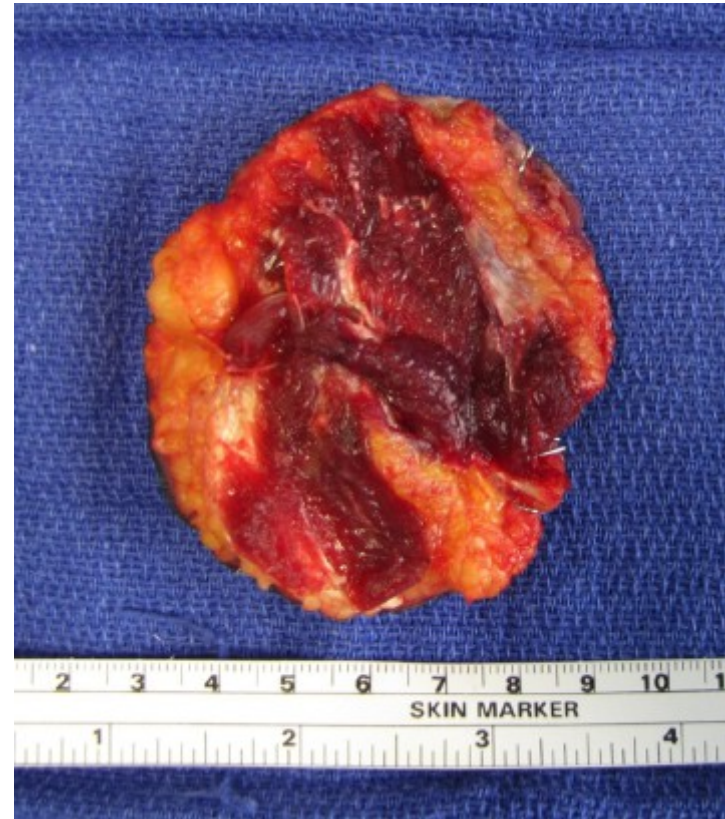
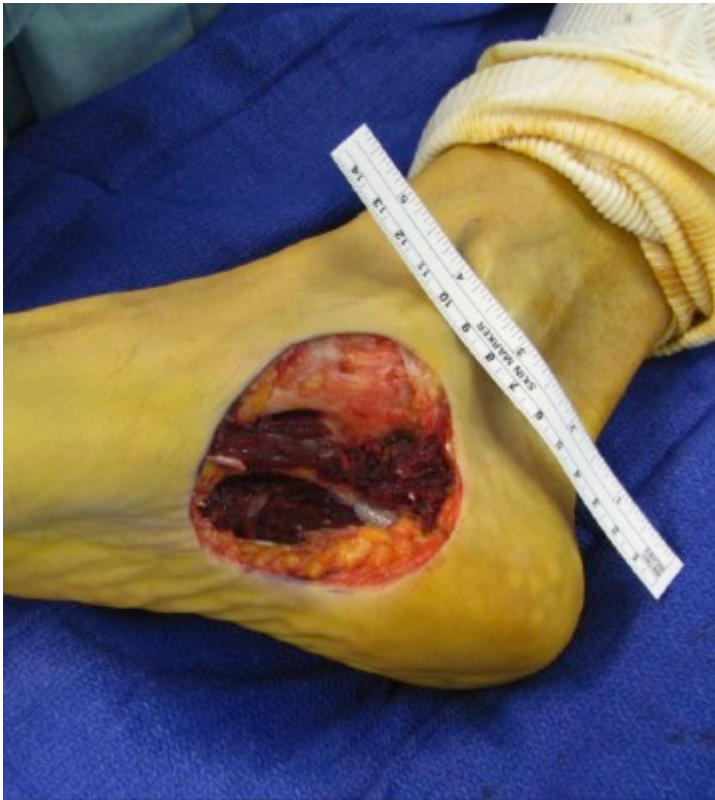
1 mois ...




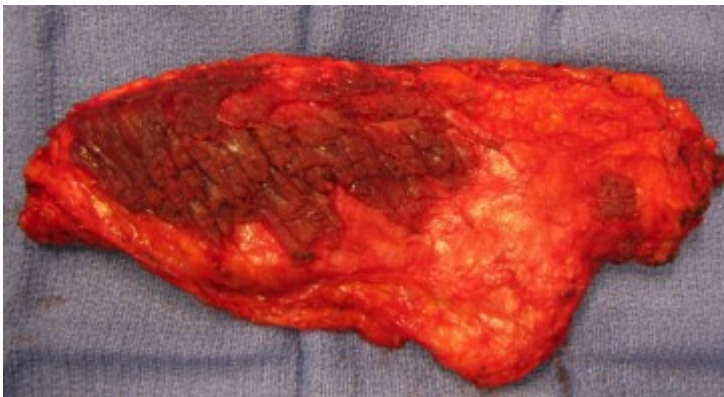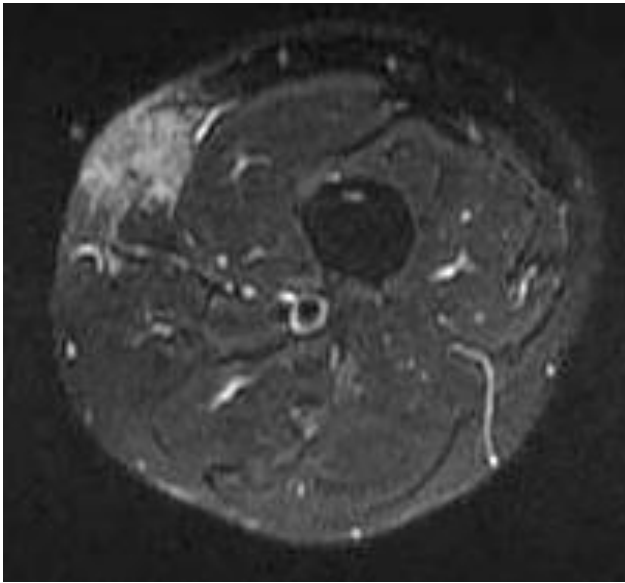
- Patient de 60 ans
- Marcheur
- Douleur après randonnée au versant médial du pied
- Masse palpable






Sarcome des parties molles

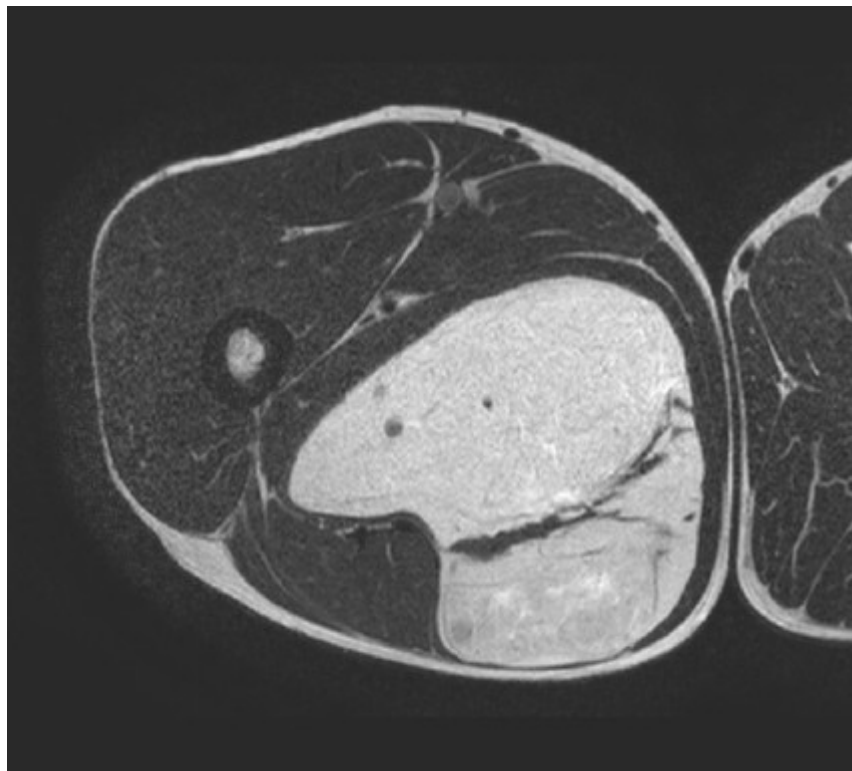
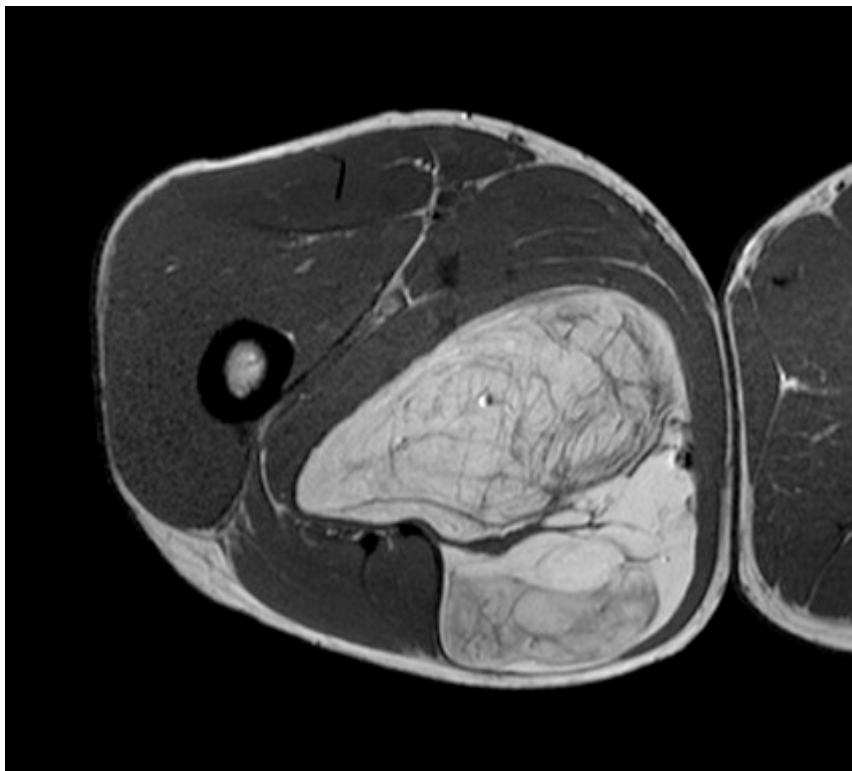

- 
- Pratiquant d'Aviron
 - Douleurs médiales de cuisses
 - Etiquetées lésion des adducteurs
 - Palpation d'une masse progressivement croissante



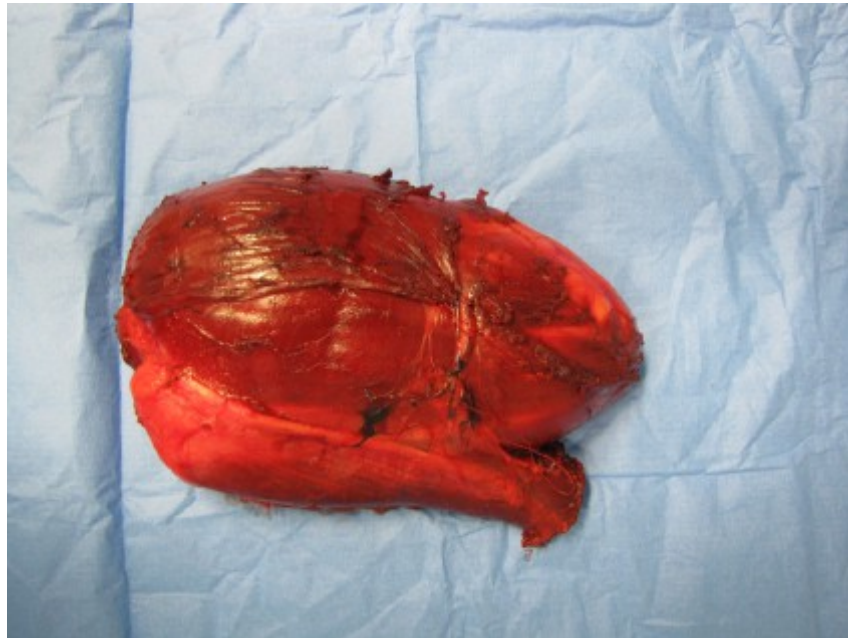
- Biopsie:
 - Ostéosarcome des parties molles

- Ttt :
 - Chimio néoadjuvante
 - Xie
 - Chimio adjuvante
 - Radiothérapie


- 
- Ultramarathonien
 - Douleurs postérieure.
 - Dg clinique de lésion des ischio-jambiers
 - Augmentation de volume rapide

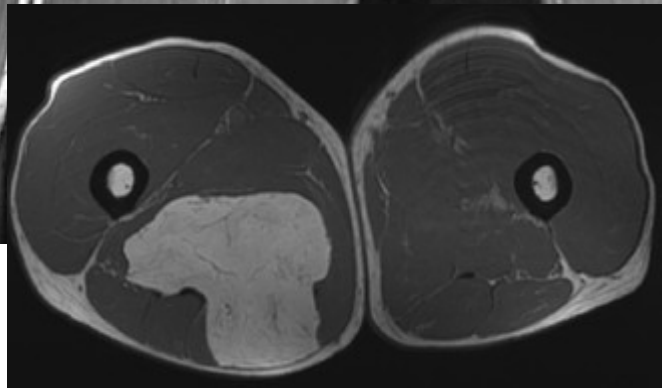
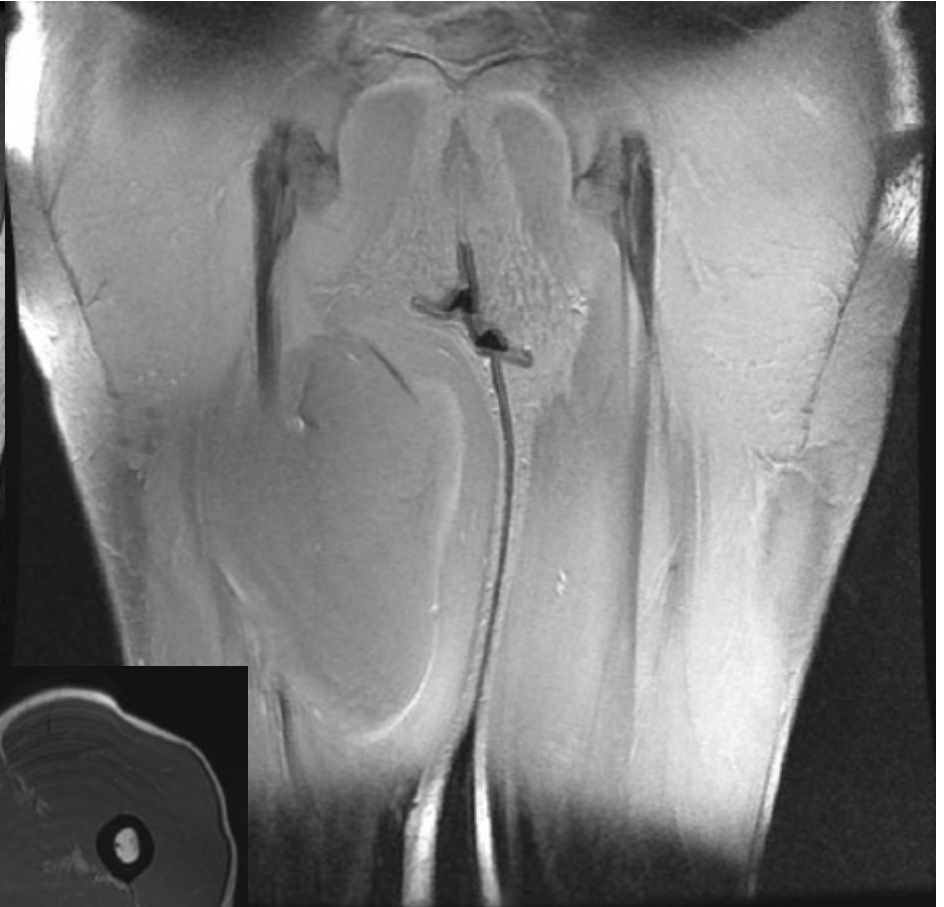
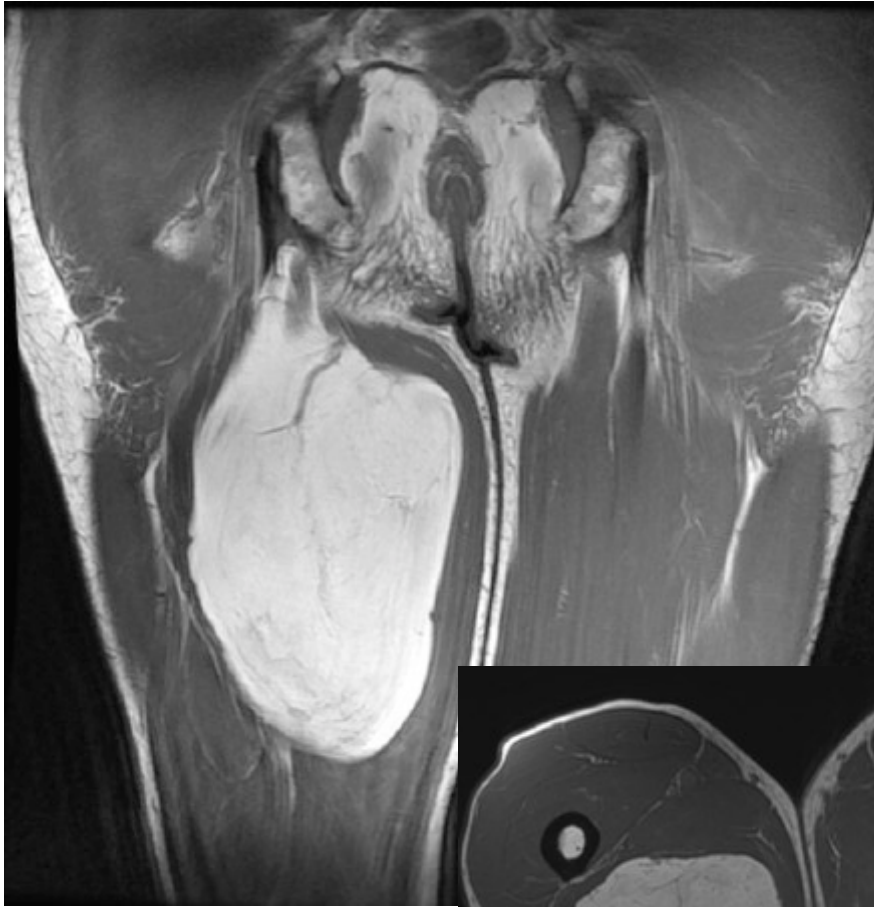
- Xie :



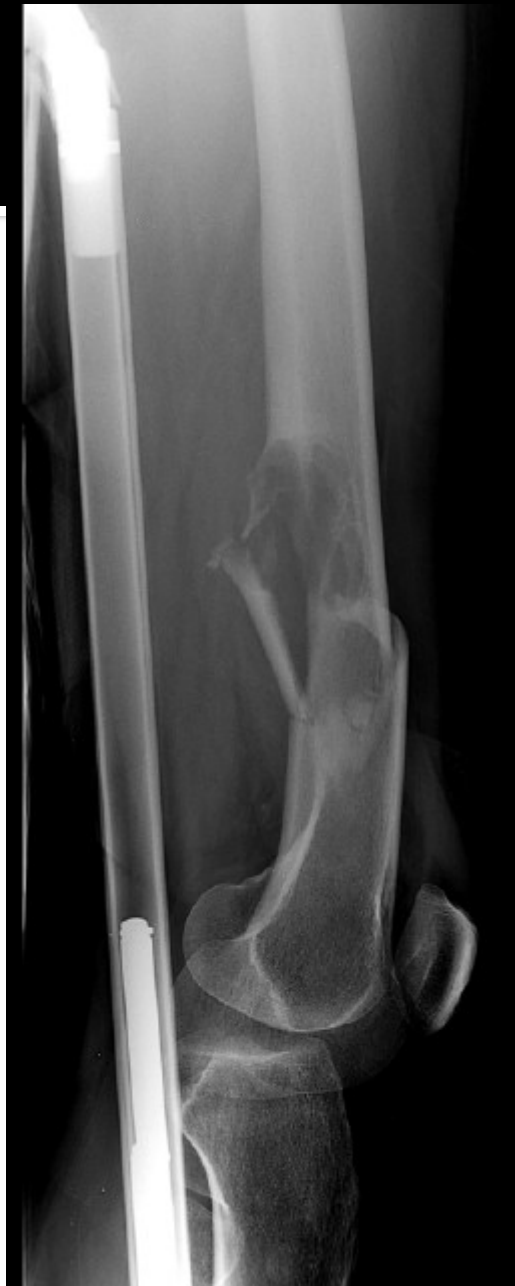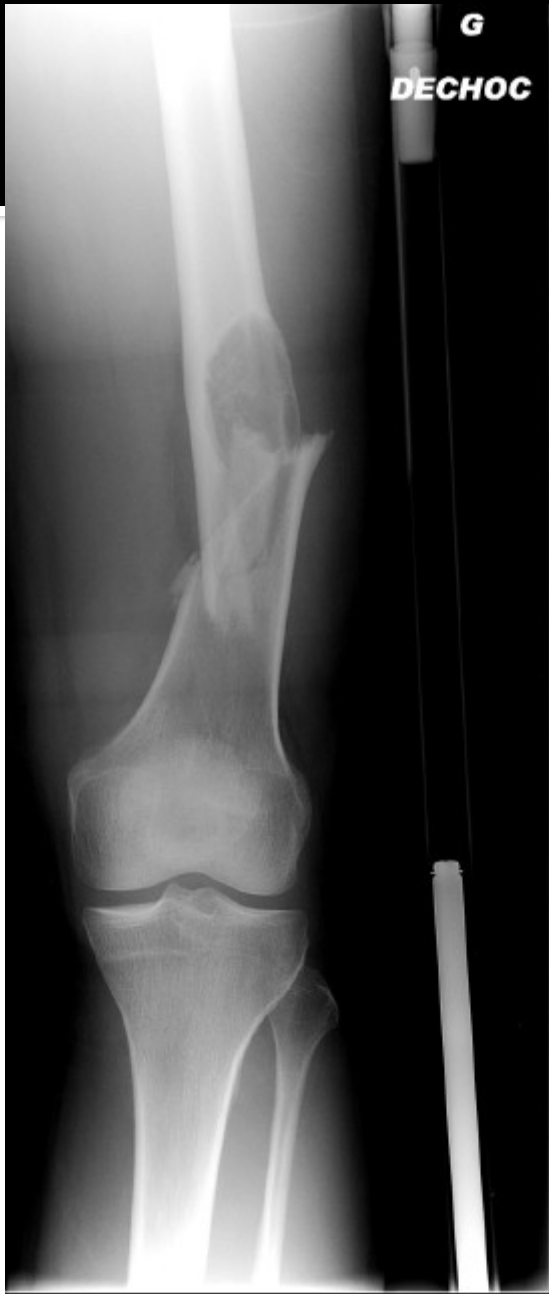Liposarcome

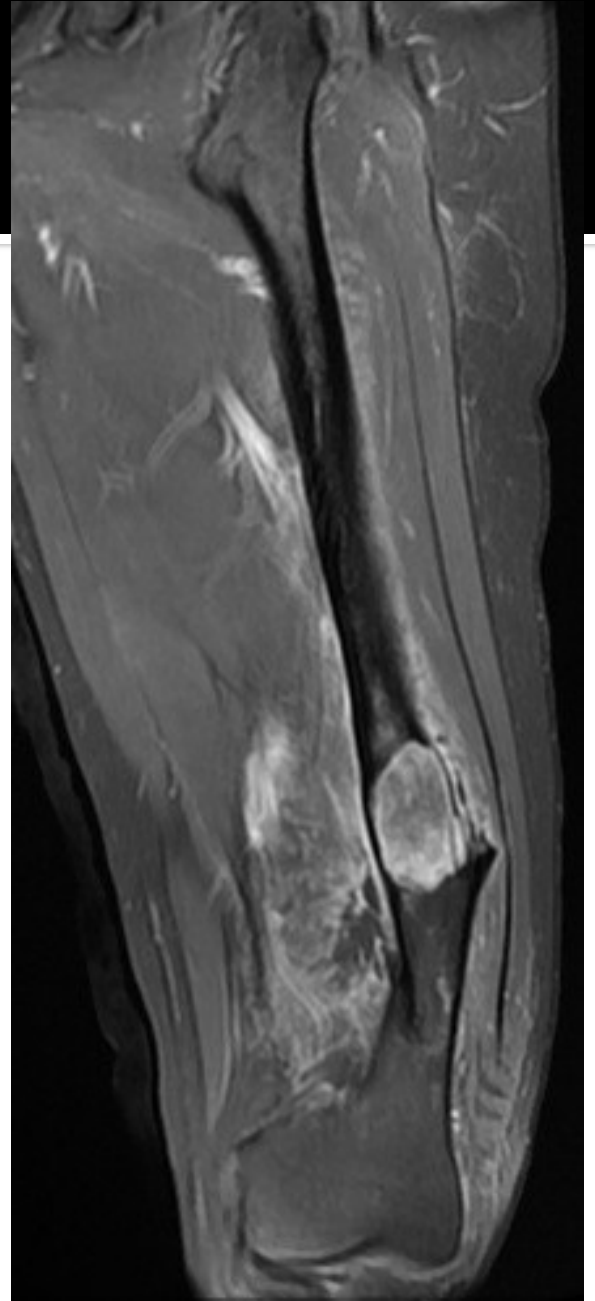
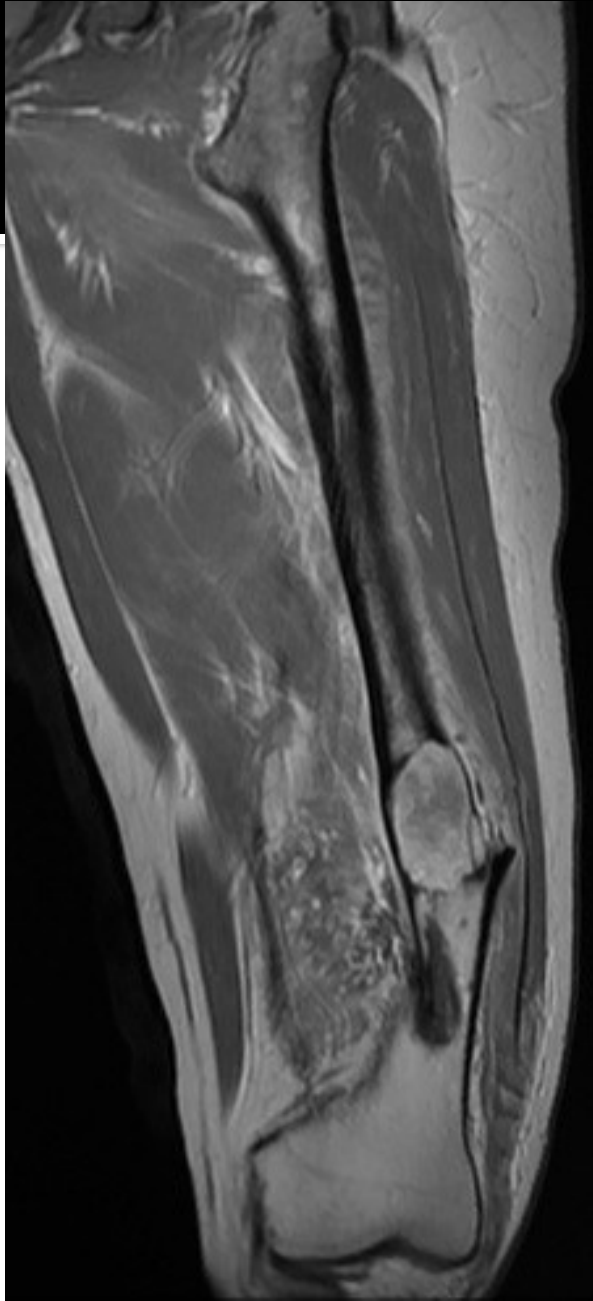
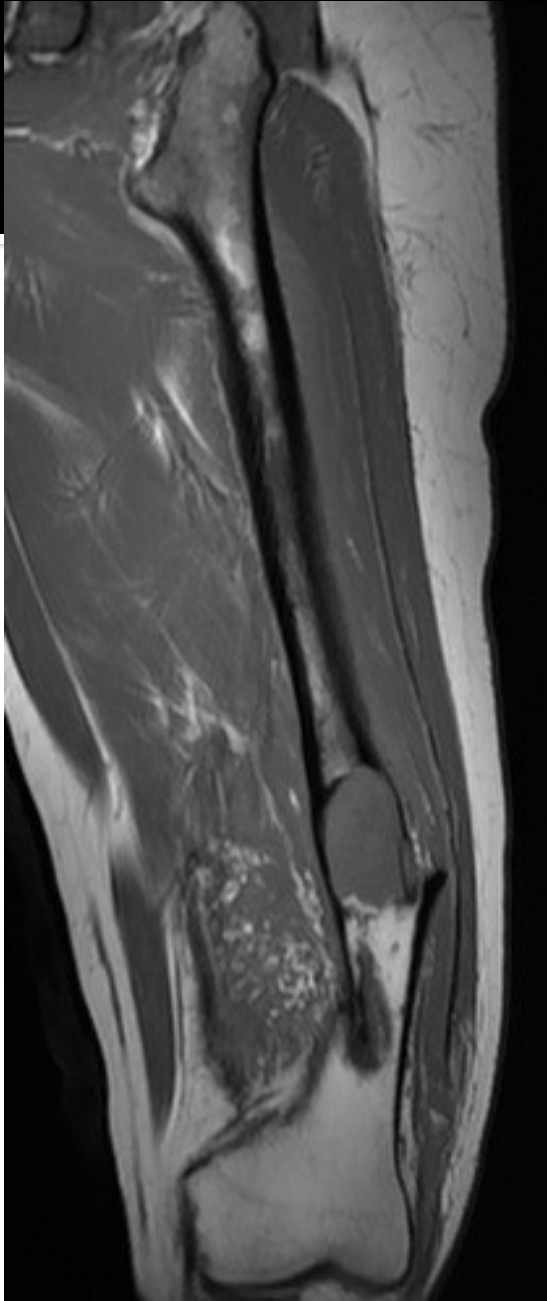
- 
- Coureur
 - Douleurs des ischio-jambiers
 - Dg clinique attribuée à une rupture
 - Jamais explorée
 - Augmentation du volume

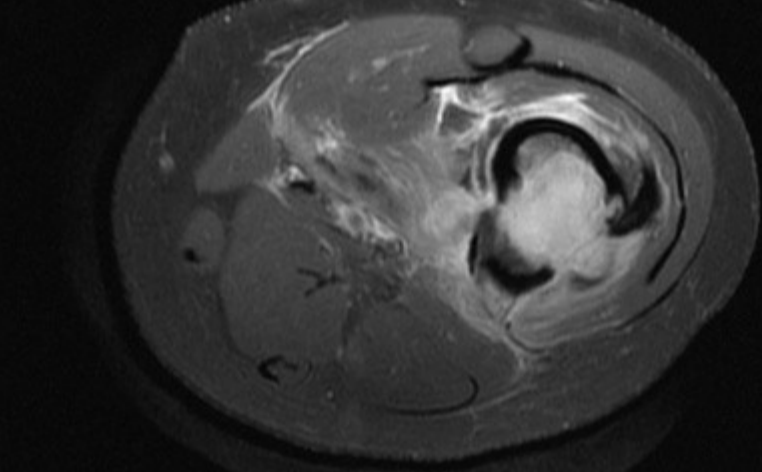
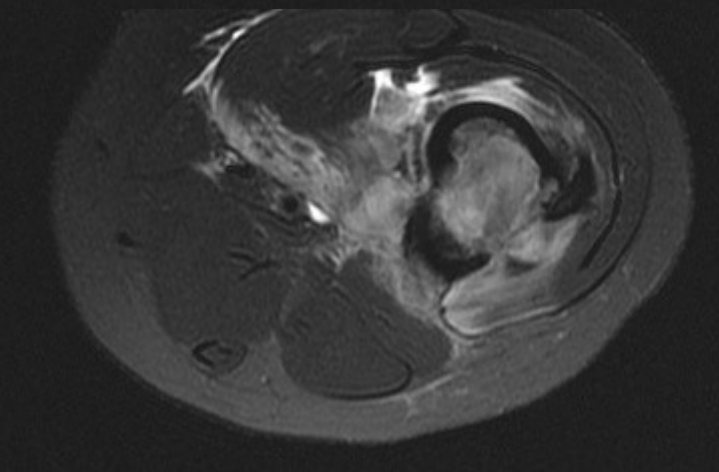
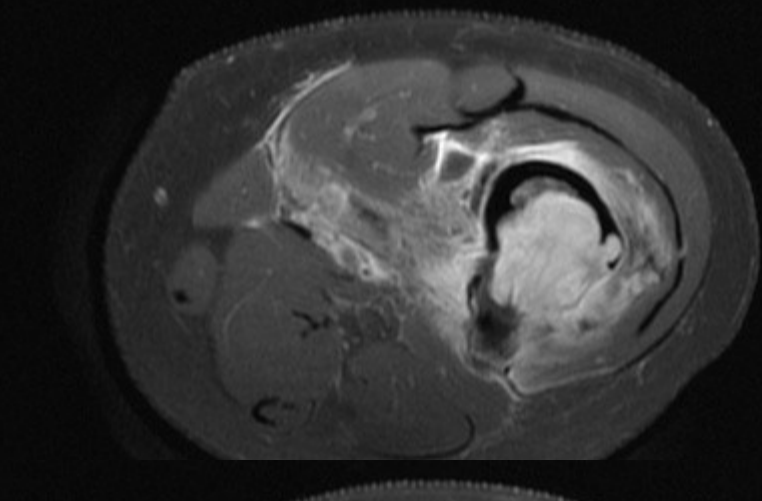
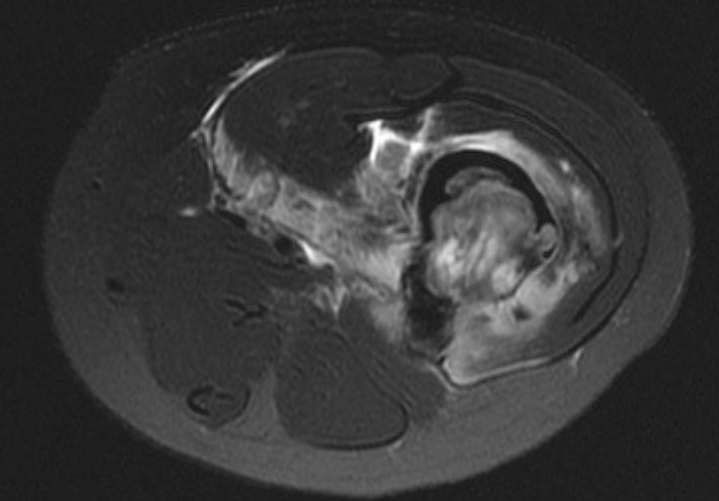
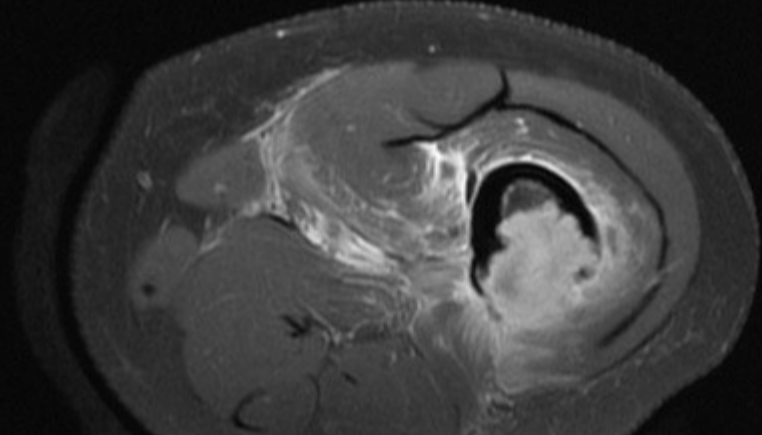
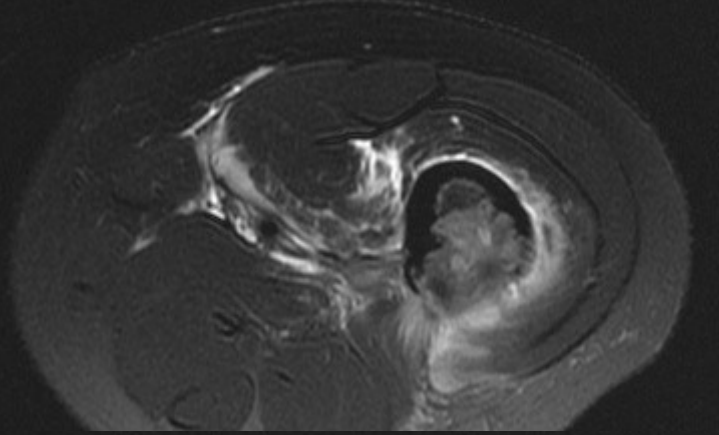


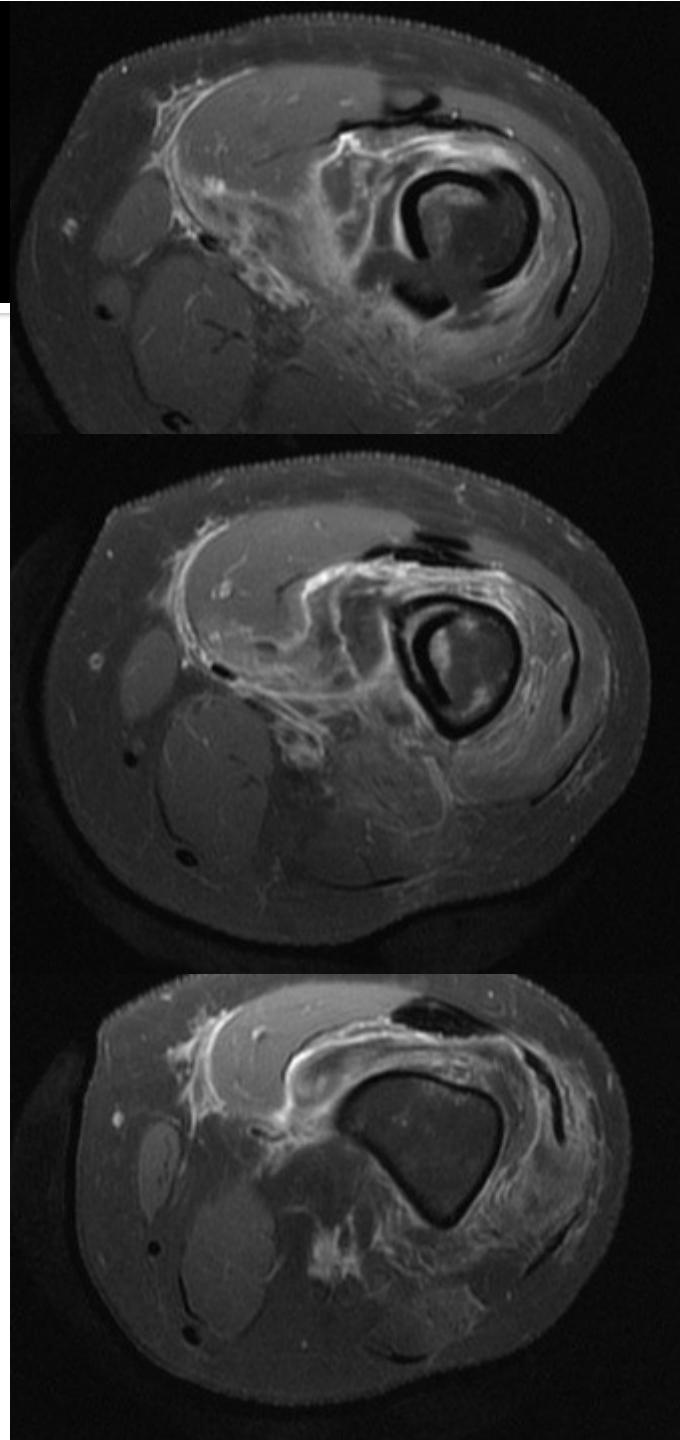
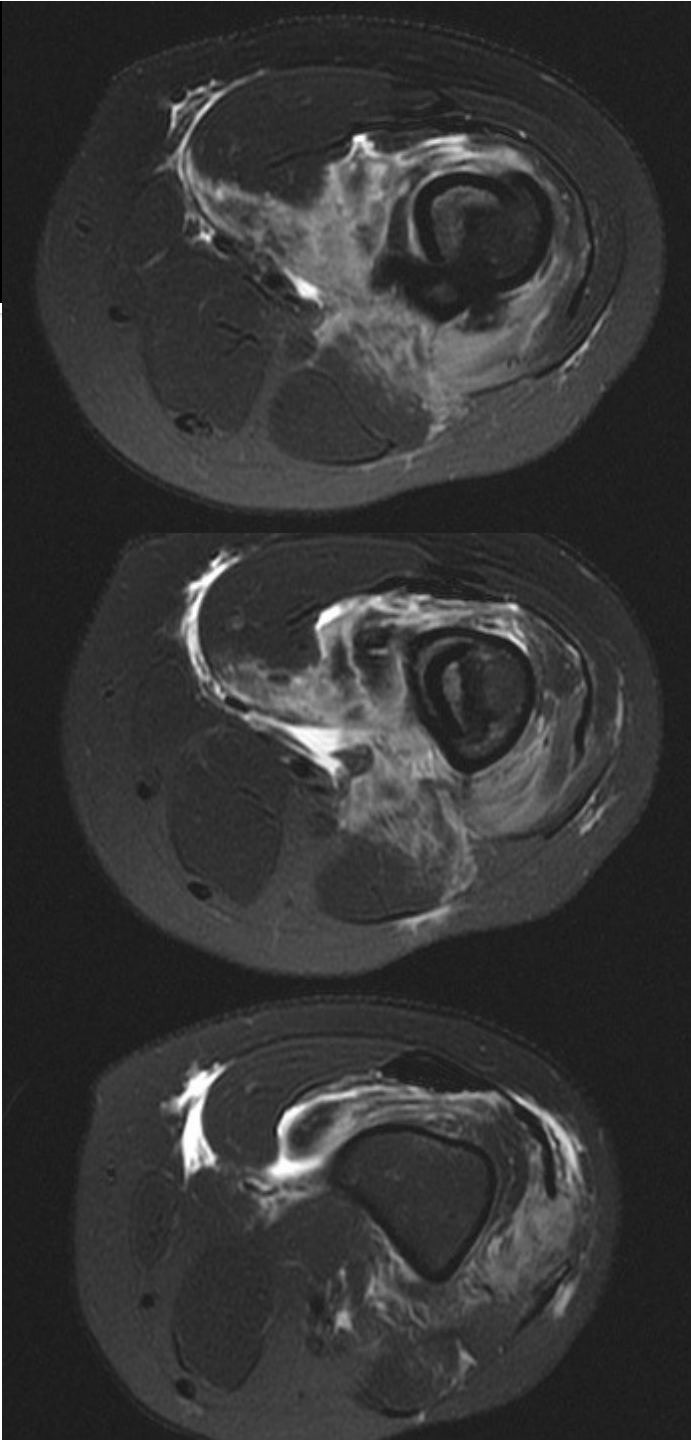
Lipome

- Traumatisme mineur en karting
- Fracture de fémur pathologique
- IRM : tumeur osseuse, type ?
- Envahissement des parties molles ???

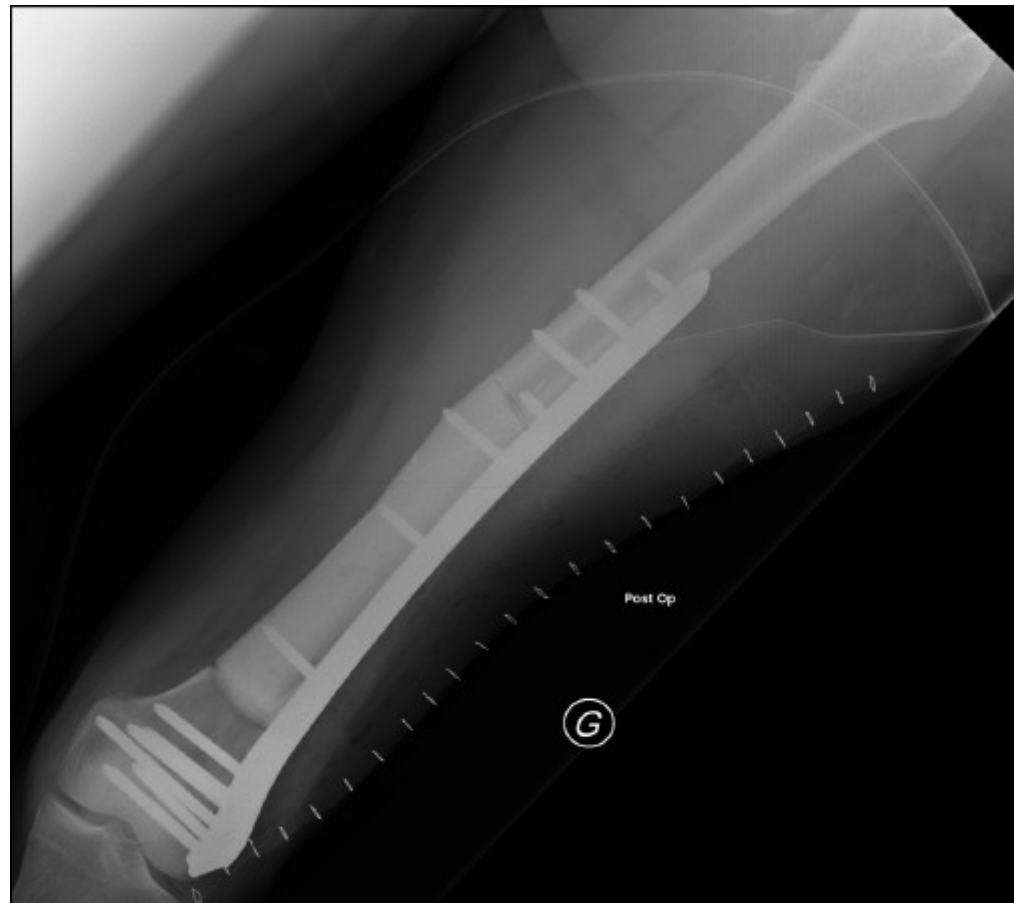
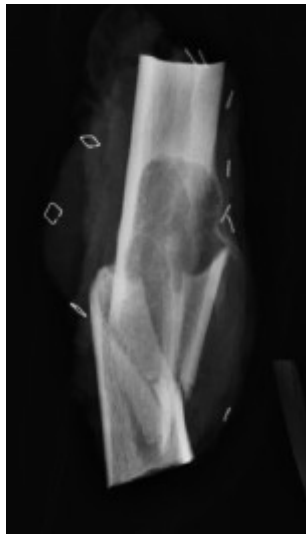




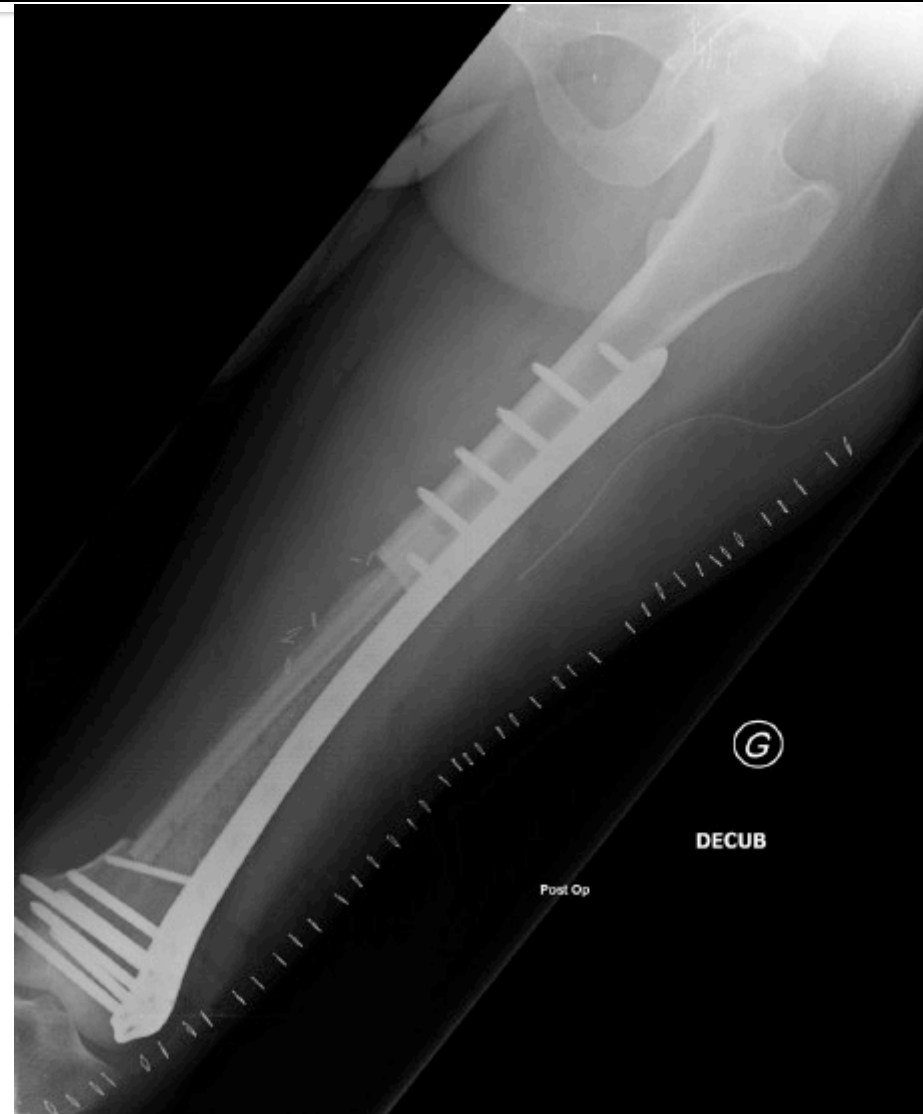


- Xie :
 - 1^{er} temps : biopsie
exérèse, cimentation



- Xie :
 - 1^{er} temps : biopsie exérèse, cimentation
 - 2^e temps : Greffe de péroné vascularisé
- Dg : Dysplasie fibreuse



Prise en charge d'une lésion suspecte pour le Radiologue

Les questions à se poser

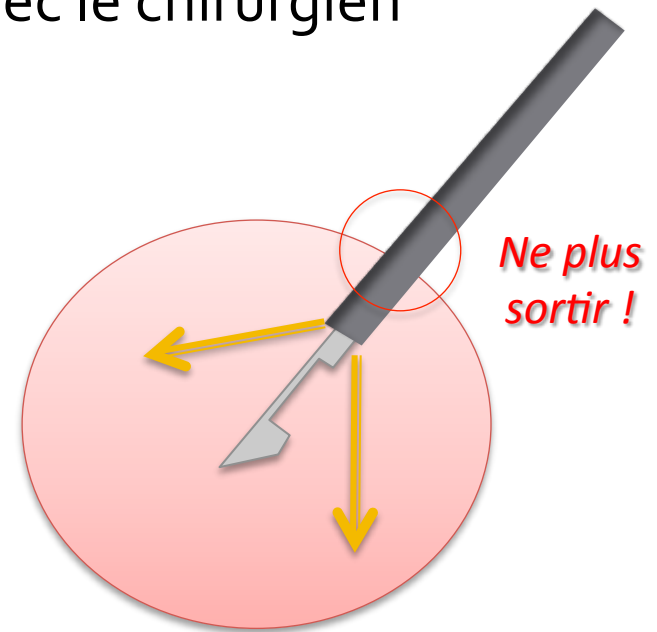
- Une gamme diagnostique cohérente
- Envisager les questions du clinicien/ Chirurgien
 - Taille, profondeur, localisation
 - Extension locale (localisation à un compartiment ou débord extra-compartimental)
 - Critères d'agressivité ou de malignité
 - Bilan d'extension générale
 - Zones et trajet de biopsies *à discuter*

Lésions tumorales des parties molles

Tumeurs bénignes	Tumeurs malignes
Lipome	Sarcome inclassé
Fibromatose	Liposarcome
Schwannome	Léiomyosarcome
Myxome	Myxofibrosarcome
Hémangiome	Rhabdomyosarcome
Tumeur fibreuse solitaire	Synovialosarcome
Fasciite nodulaire	Sarcome d' Ewing
Neurofibrome	Angiosarcome
Léiomyome	Sarcome fibromyoïde de bas grade
Inflammation	Tumeur maligne des gaines des nerfs périphériques (MPNST)
Endométriose	Autre: métastase, lymphome

Biopsies per-cutanées : Technique

- Meilleure rendement si équipe spécialisée
- Filière spécialisée (PEC, Prélèvement, labo d'anapath)
- Discuter en RCP ou au moins l'abord avec le chirurgien
- Guidage écho, scanner ou IRM
- Toujours utiliser une co-axiale !!!
- Prélèvements multiples en quadrants si lésion volumineuse
- Tatouage : La peau, pas le trajet

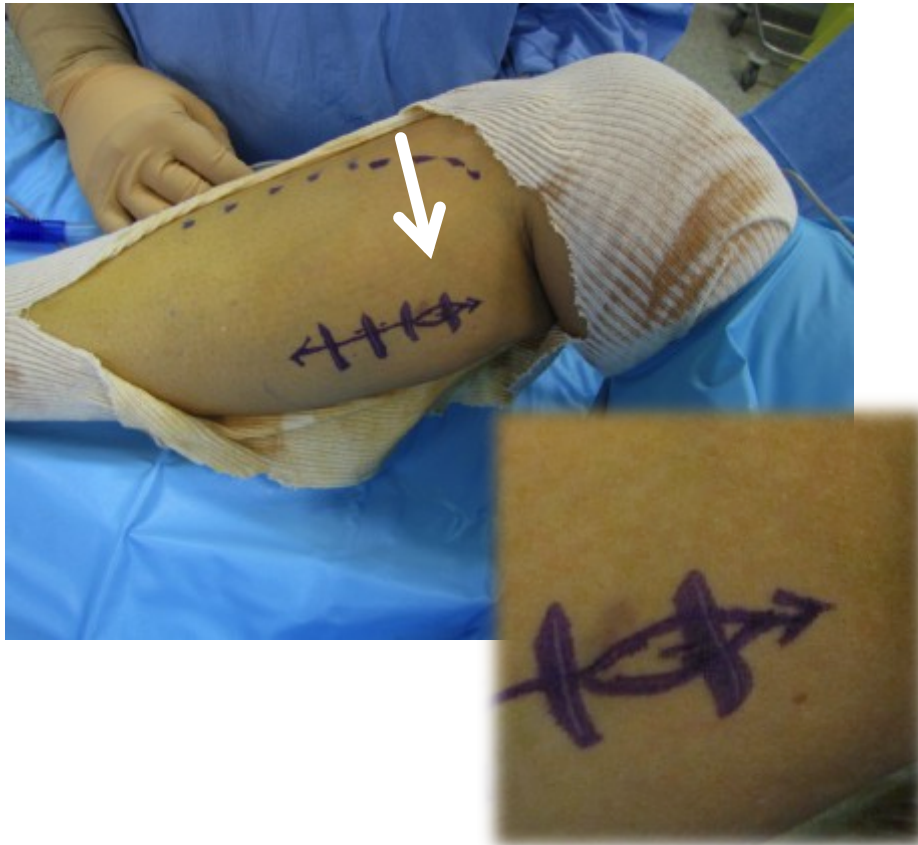


Biopsies per-cutanées : Anapath

- Laboratoire d' anapath spécialisé
- Analyse anatomo-pathologique spécifique des lésions sarcomateuses
- Prélèvements « standard » en formol non coloré
- Poudrier sec pour congélation :
 - Analyse moléculaire
 - recherche translocations
 - mutations et amplifications de gènes
(liposarcomes, sarcome d' Ewing, synovialosarcome, rhabdomyosarcome)

Acheminement rapide pour mettre les prélèvements en congélation

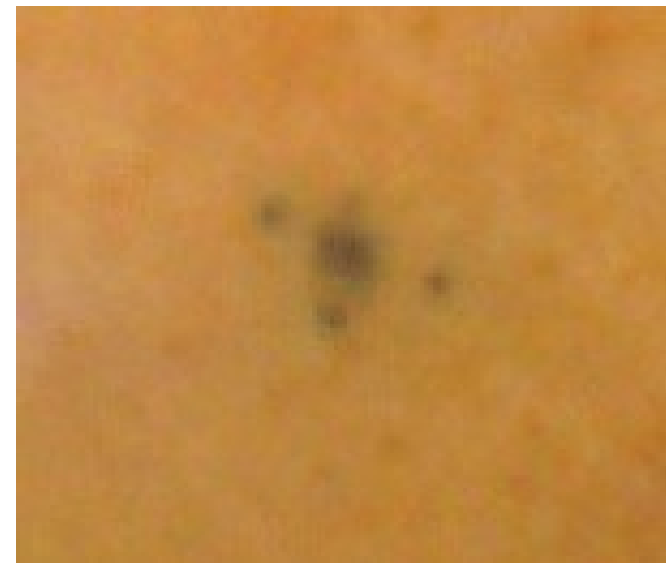
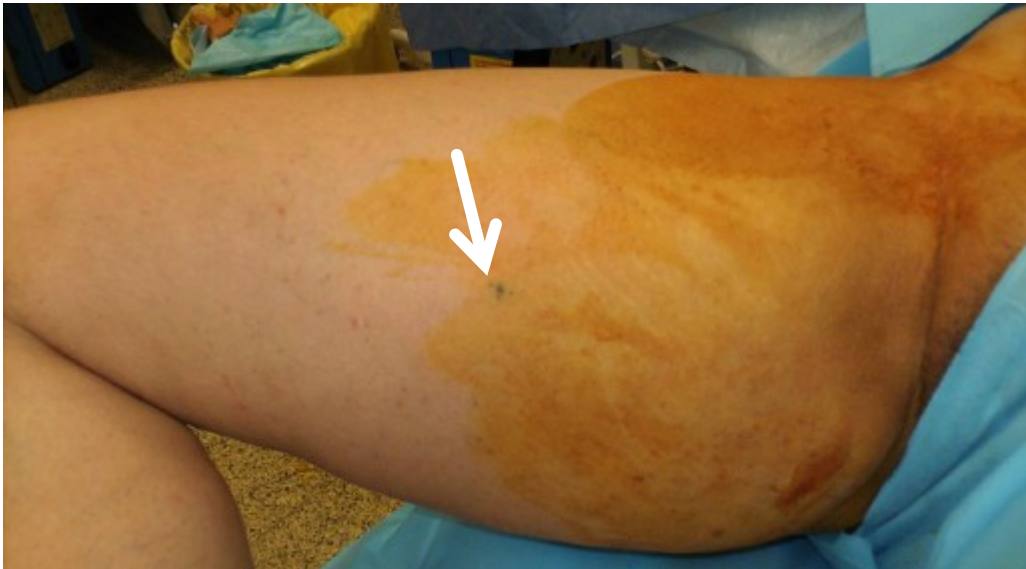L'abord biopsique percutané



- Toujours discuter de l'abord avec le chirurgien
- pour que le trajet de biopsie soit au niveau de l'abord chirurgical

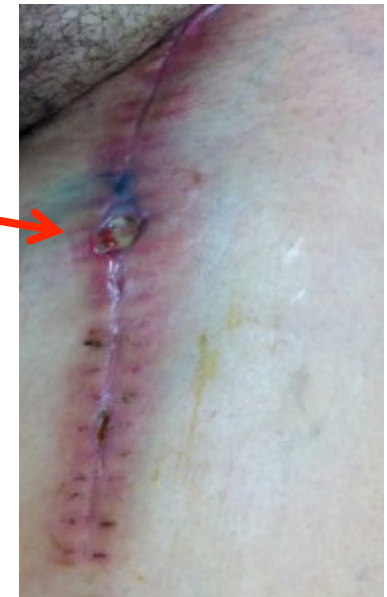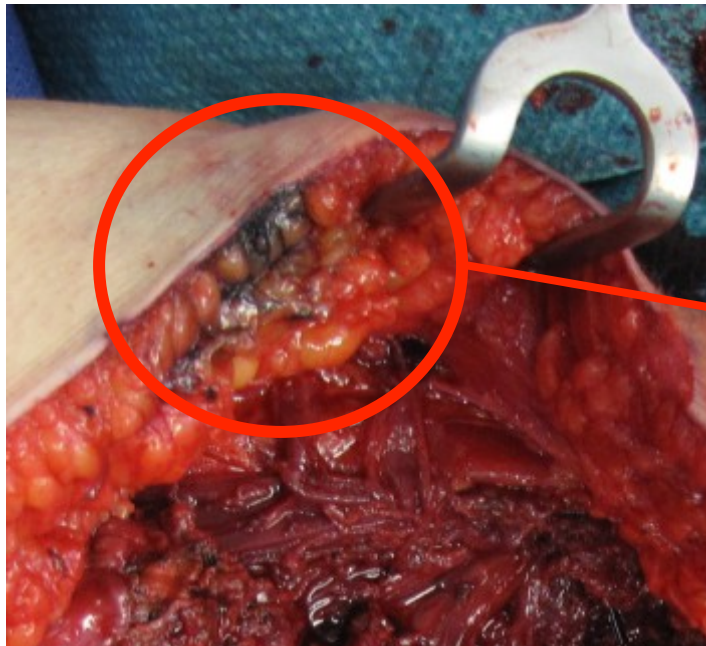
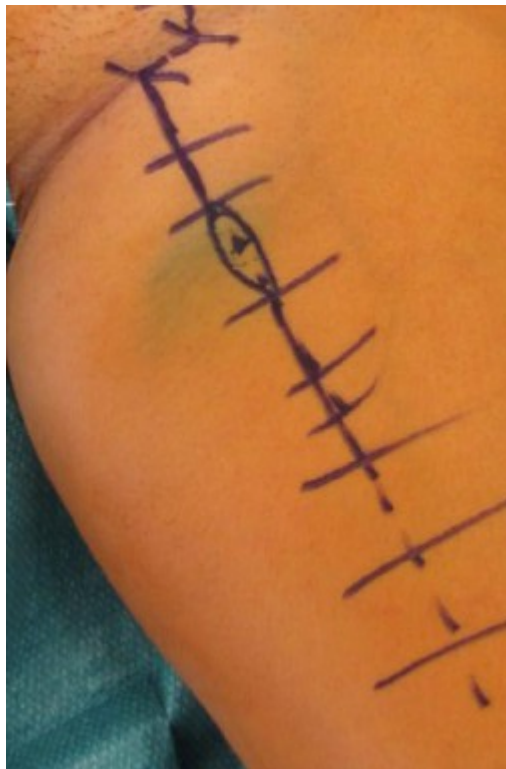Le « tatouage »

- Visible
- Mais avec modération !



Le « tatouage »

- Visible
- Mais avec modération !
- Ne tatouer que la peau, pas le trajet !



Prudence et Raison

- Hématome musculaire :
 - Echographie, contrôle à J15
 - Si Non suspect OK
 - Sinon IRM
 - Biopsie après discussion avec le chirurgien et détermination de la voie d'abord
 - Environnement spécialisé à privilégier